



MERLO 2024
JORNADAS CIENTÍFICAS Y GREMIALES
del 29 nov al 1 dic



Angioplastia aortoiliaca, con utilización de litotricia endovascular



Clínica
Romagosa
+60 años | Cuidando tu Salud



MERLO 2024

JORNADAS CIENTÍFICAS Y GREMIALES

del 29 nov al 1 dic



Antecedentes:

- Sexo masculino
- 75 años de edad
- Hipertensión arterial controlada.
- Diabetes mellitus tipo II (no insulinizado).
- Aterosclerosis coronaria con estenosis leve de descendente anterior en tercio medio y leve de arteria circunfleja proximal.
- Medicación:
 - Losartan 50mg c/12hs.
 - Aspirina 100mg/día.
 - Metformina 850mg c/12hs.

Síntomas:

- Dolor glúteo bilateral de 5-6 meses de evolución.
- Claudicación intermitente en pierna izquierda a 150mts aproximadamente.



MERLO 2024

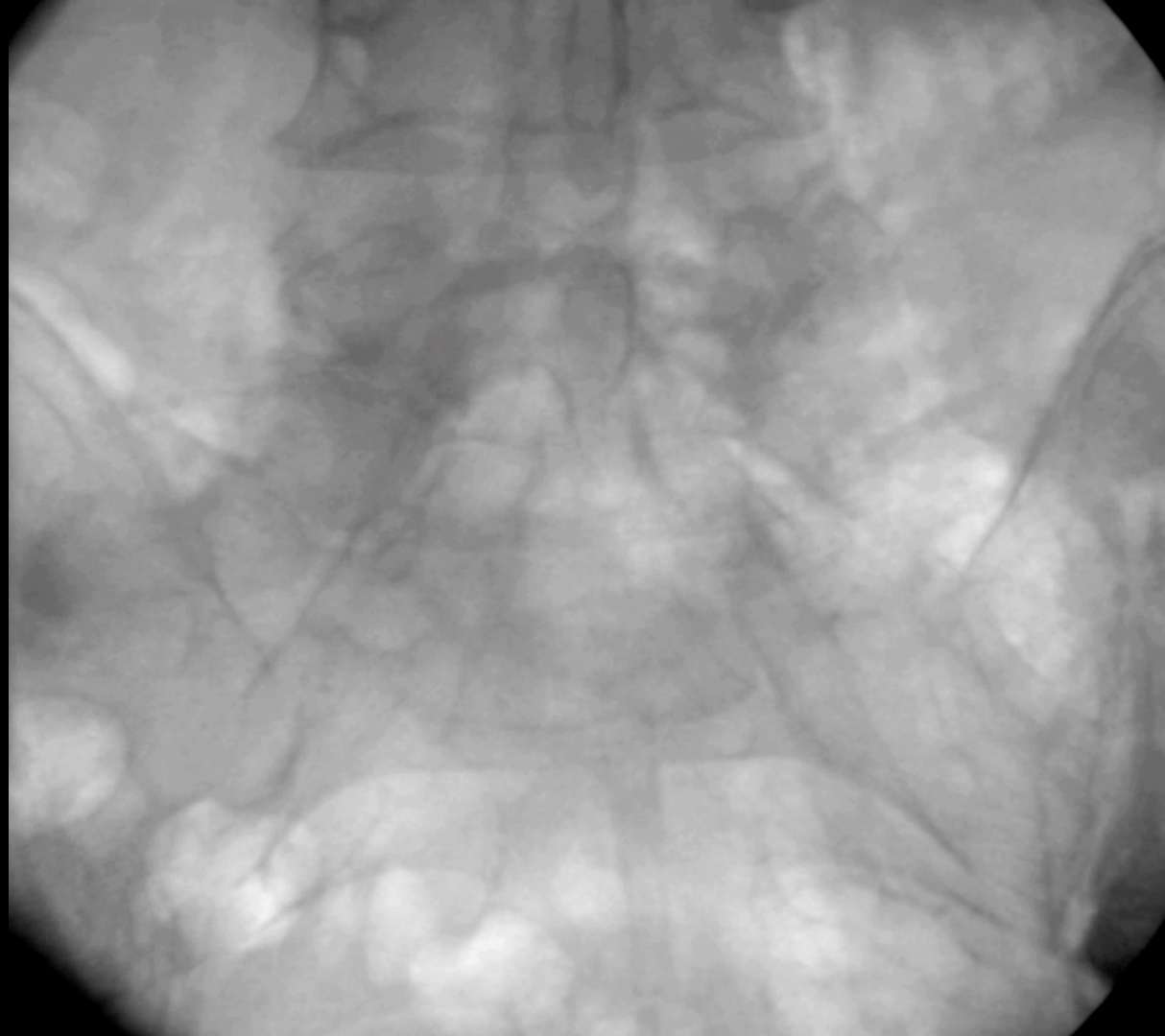JORNADAS CIENTÍFICAS Y GREIALES

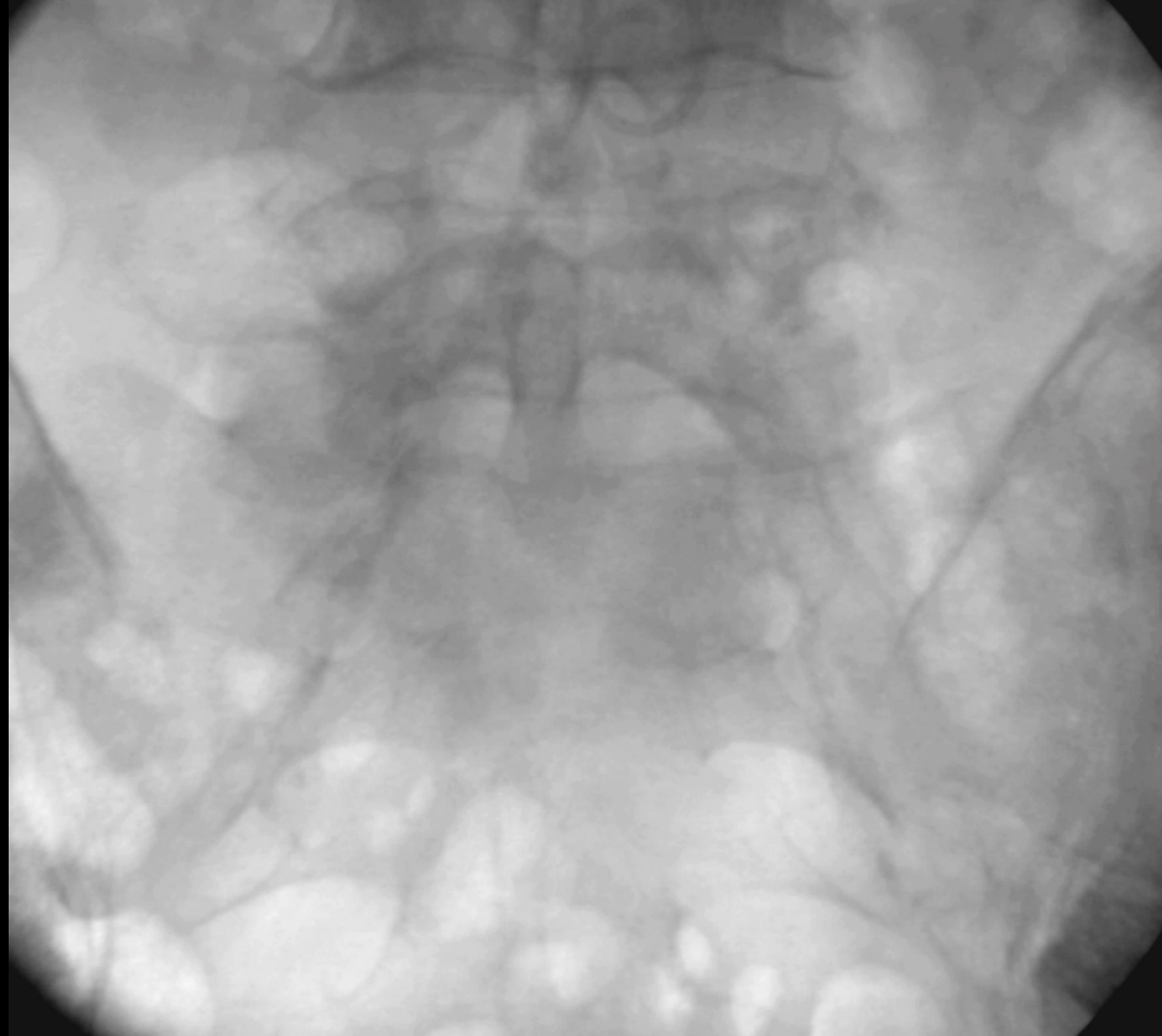
del 29 nov al 1 dic

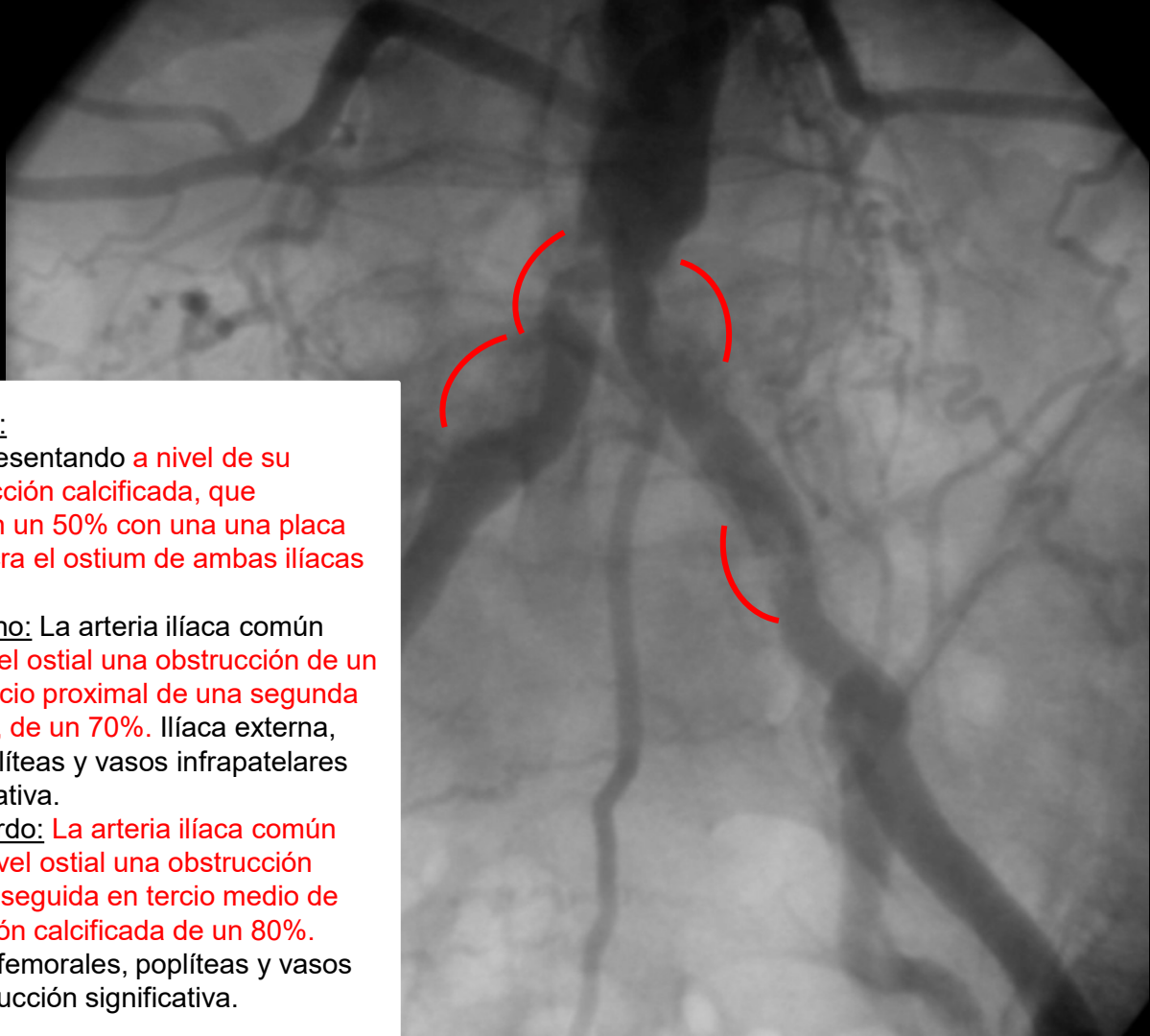
CACI



Eco doppler arterial de miembros inferiores: a nivel de ambas arterias ilíacas externas y femorales comunes, flujos de alta resistencia con caída de las velocidades diastólicas, compatibles con estenosis superiores al 50%. Resto de los lechos vasculares mantienen el flujo de alta resistencia hasta las arterias pedias y tibiales posteriores.





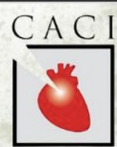

Arteriografía (24/01/2024):

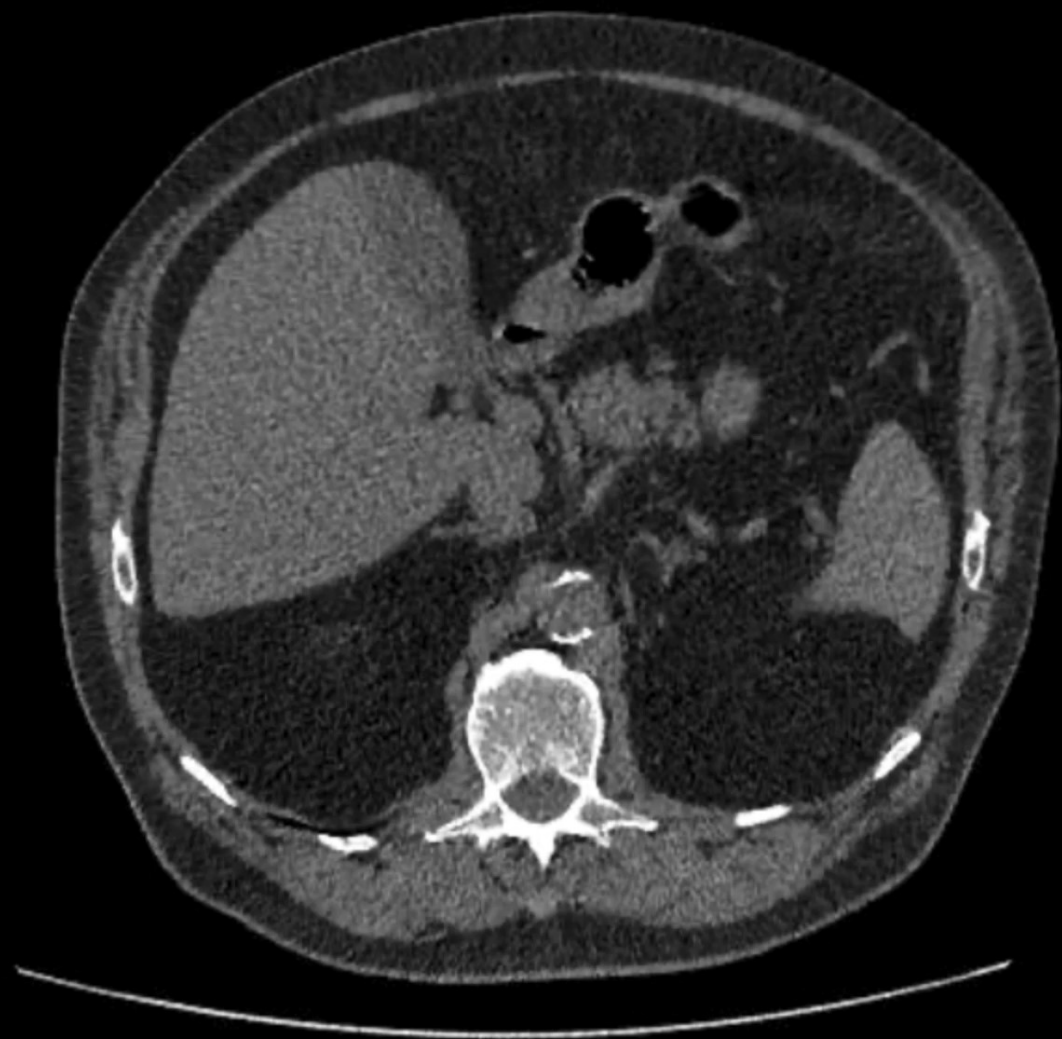- Aorta: Ateromatosa, presentando a nivel de su bifurcación una obstrucción calcificada, que disminuye su calibre en un 50% con una placa calcificada, que involucra el ostium de ambas ilíacas comunes.
- Miembro inferior derecho: La arteria ilíaca común derecha presenta a nivel ostial una obstrucción de un 80%, seguida en su tercio proximal de una segunda obstrucción calcificada, de un 70%. Ilíaca externa, interna, femorales, poplíteas y vasos infrapatelares sin obstrucción significativa.
- Miembro inferior izquierdo: La arteria ilíaca común izquierda presenta a nivel ostial una obstrucción calcificada de un 80%, seguida en tercio medio de una segunda obstrucción calcificada de un 80%. Ilíaca externa, interna, femorales, poplíteas y vasos infrapatelares sin obstrucción significativa.



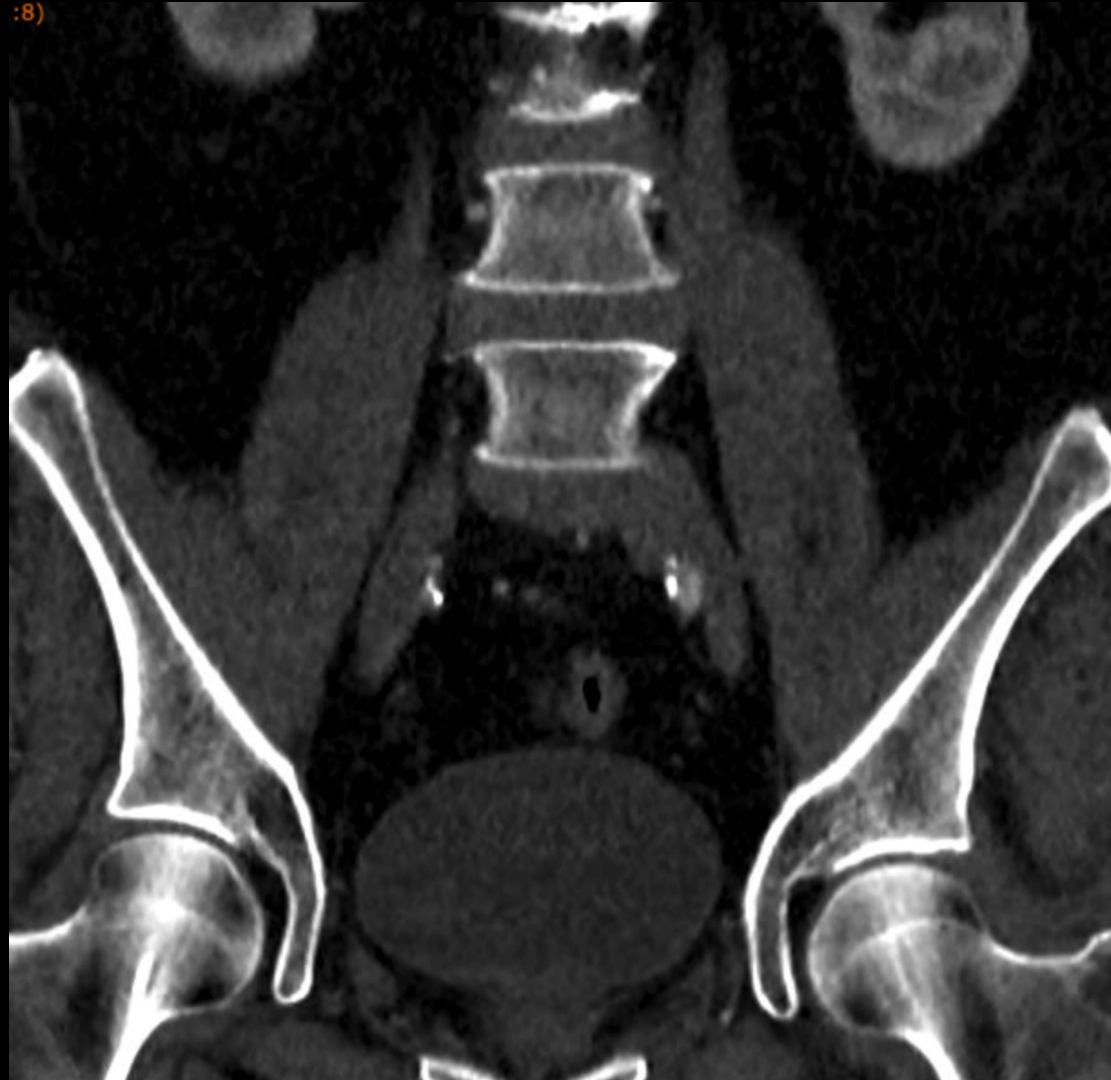MERLO 2024
JORNADAS CIENTÍFICAS Y GREIALES
del 29 nov al 1 dic



AngioTC (enero 2024)

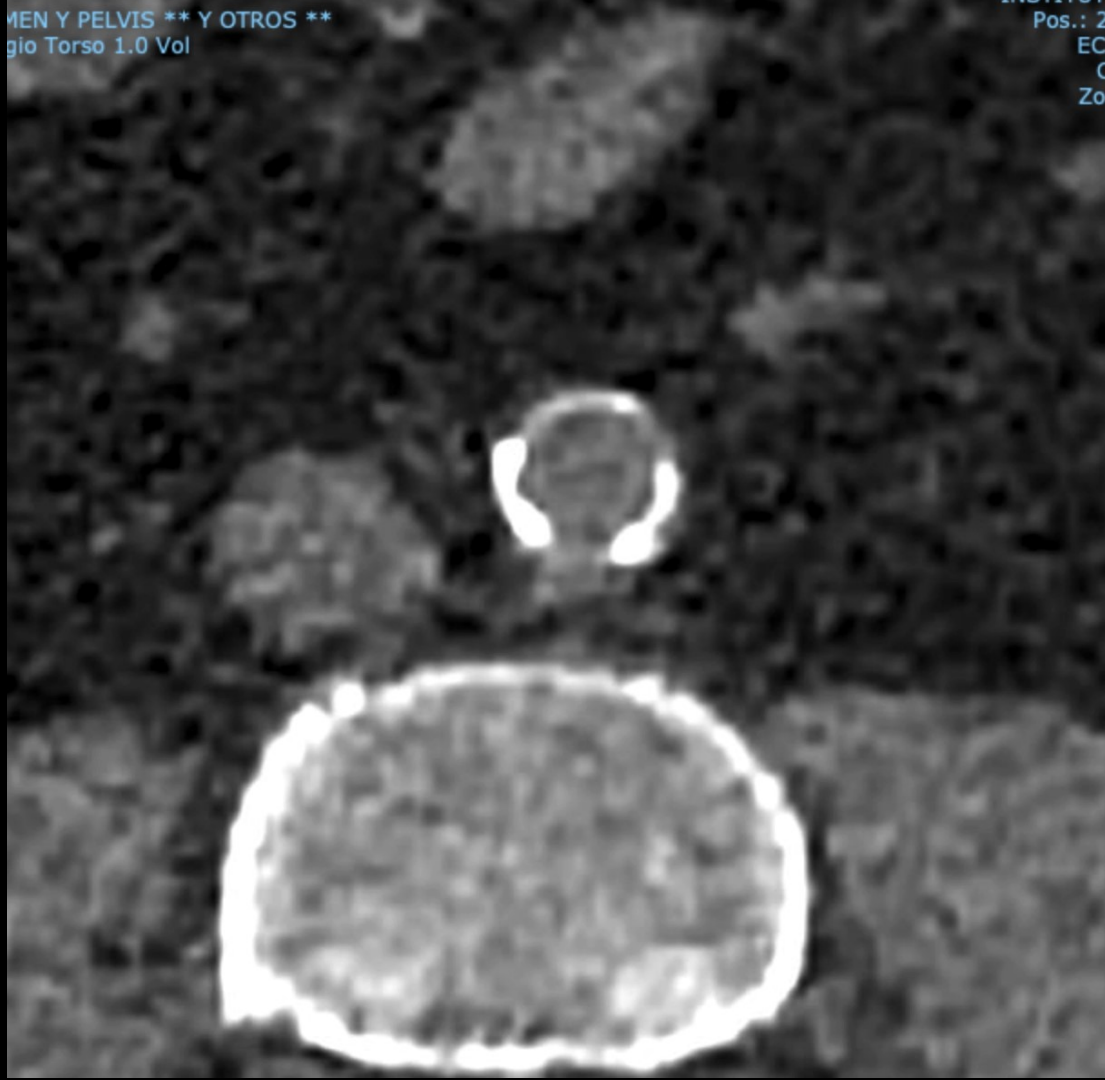

:8)



...MEN Y PELVIS ** Y OTROS **
...gio Torso 1.0 Vol

Pos.: 2
EC
C
Zoi

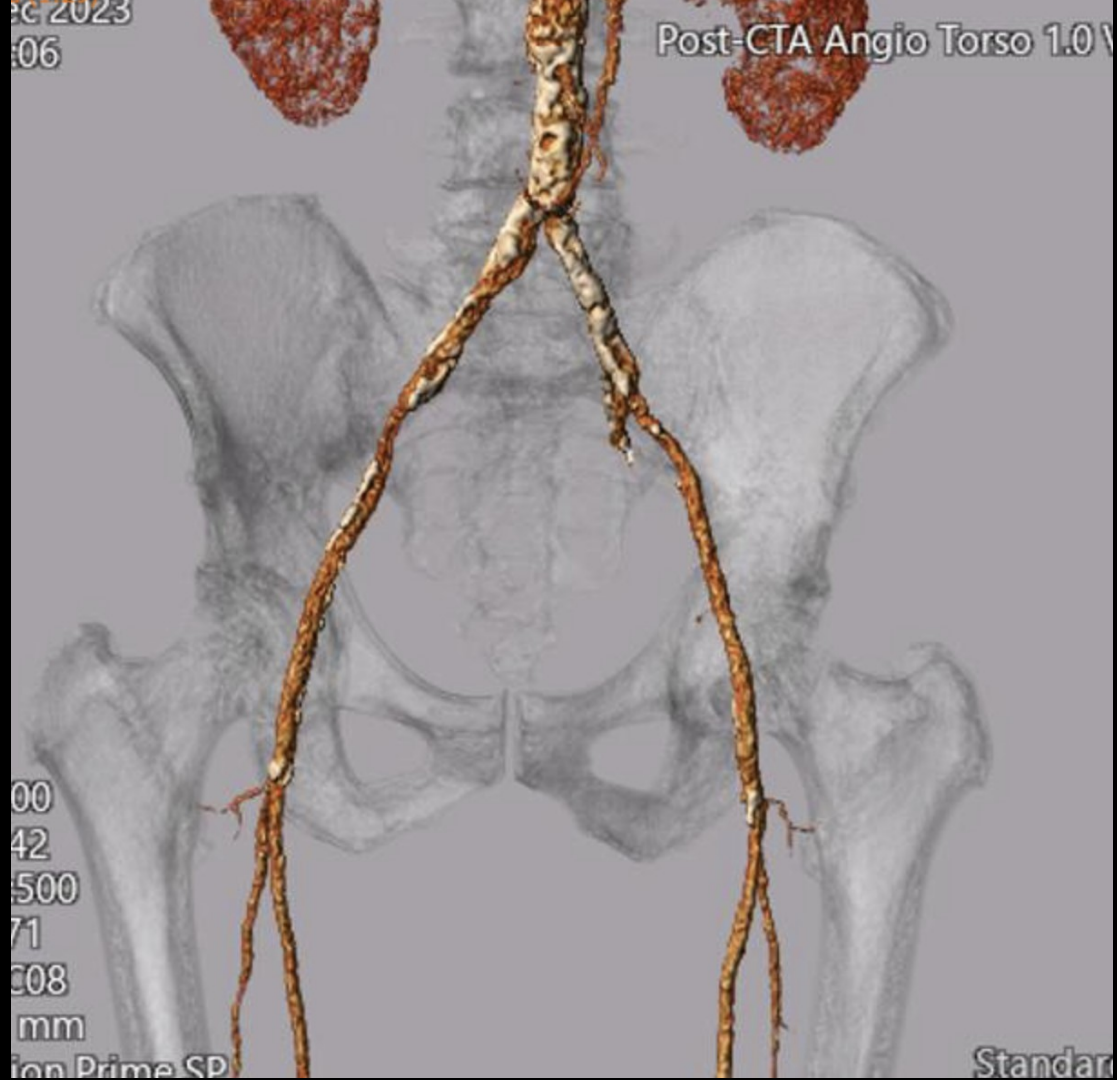


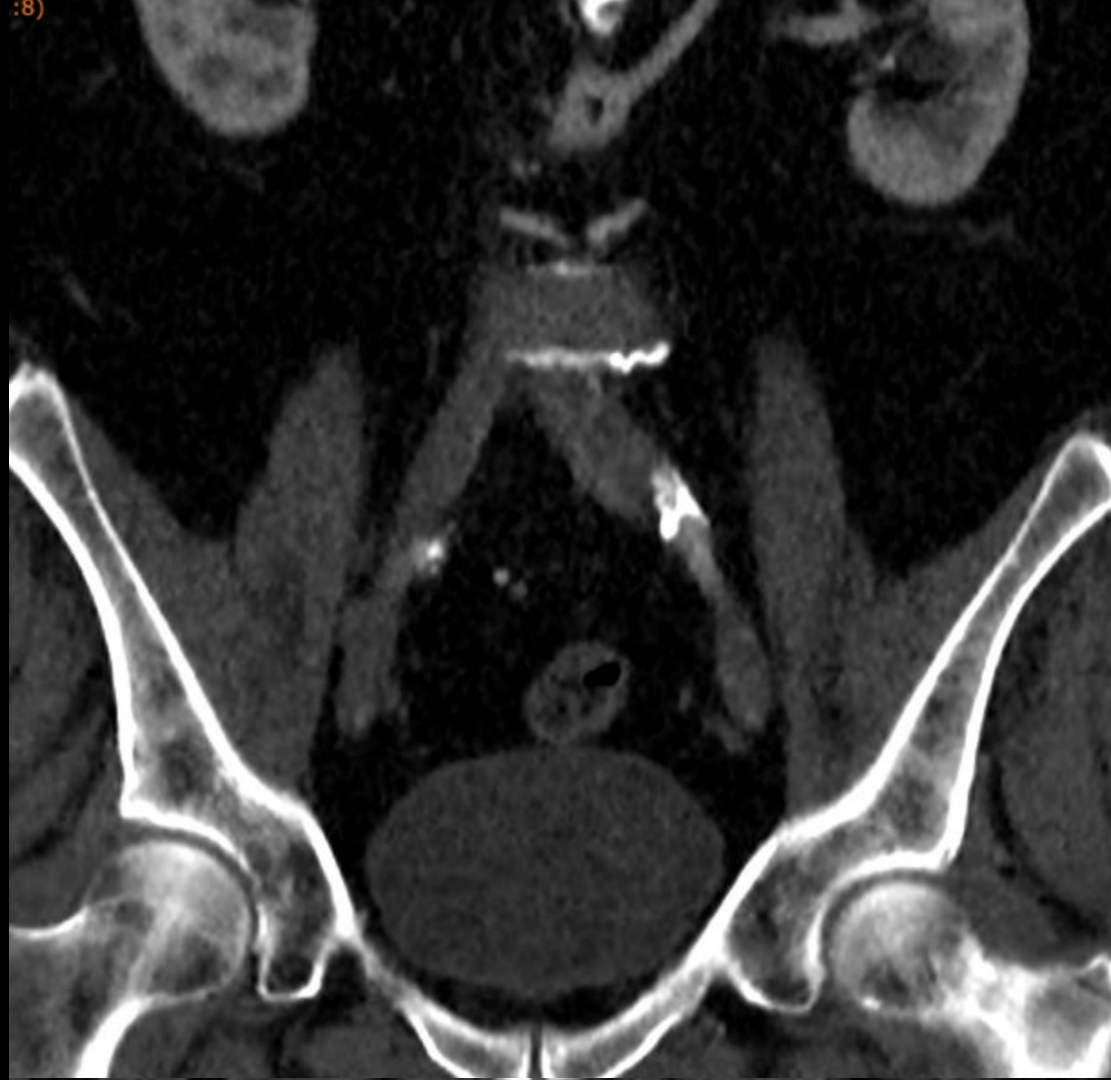ec 2023
:06

Post-CTA Angio Torso 1.0 V

00
42
500
71
C08
mm
ion Prime SP

Standar







MERLO 2024

JORNADAS CIENTÍFICAS Y GREMIALES

del 29 nov al 1 dic



- A) Aorto-iliacas:
 - Aorta abdominal con contornos regulares. Presencia de calcificaciones parietales. El diámetro se estima en 20 mm.
 - Permeabilidad de arterias a destino renal y digestivo, sin evidencia de estenosis.
 - Ateromatosis severa de aorta distal y origen de ambas arterias iliacas primitivas.

- B) Miembro inferior derecho:
 - Ateromatosis moderada con placas calcificadas en ejes femorales, sin evidencia de estenosis significativa.
 - Arteria poplítea, de morfología normal.
 - Permeabilidad de los tres ejes vasculares de la pierna, con presencia de arteria pedia y plantar permeables.

- C) Miembro inferior izquierdo:
 - Ateromatosis moderada con placas calcificadas en ejes femorales, sin evidencia de estenosis significativa.
 - Arteria poplítea, de morfología normal.
 - Permeabilidad de los tres ejes vasculares de la pierna, con presencia de arteria pedia y plantar permeables.



MERLO 2024

JORNADAS CIENTÍFICAS Y GREIALES

del 29 nov al 1 dic



Planificación...

- Opción 1. Angioplastia a aorta infrarrenal y ambas ilíacas comunes con stents recubiertos (CERAB).
- Opción 2. Endoprótesis aórtica bifurcada.
- Opción 3. Litotricia endovascular y colocación de stents recubiertos en ilíacas comunes hacia la aorta distal en “kissing”.
- Opción 4. By Pass aorto bi-ilíaco.

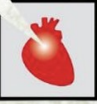

MERLO 2024

JORNADAS CIENTÍFICAS Y GREMIALES

del 29 nov al 1 dic

CACI



Angioplastia para aorta distal y ambas ilíacas,
facilitada con litotricia endovascular.

18 de septiembre 2024



MERLO 2024

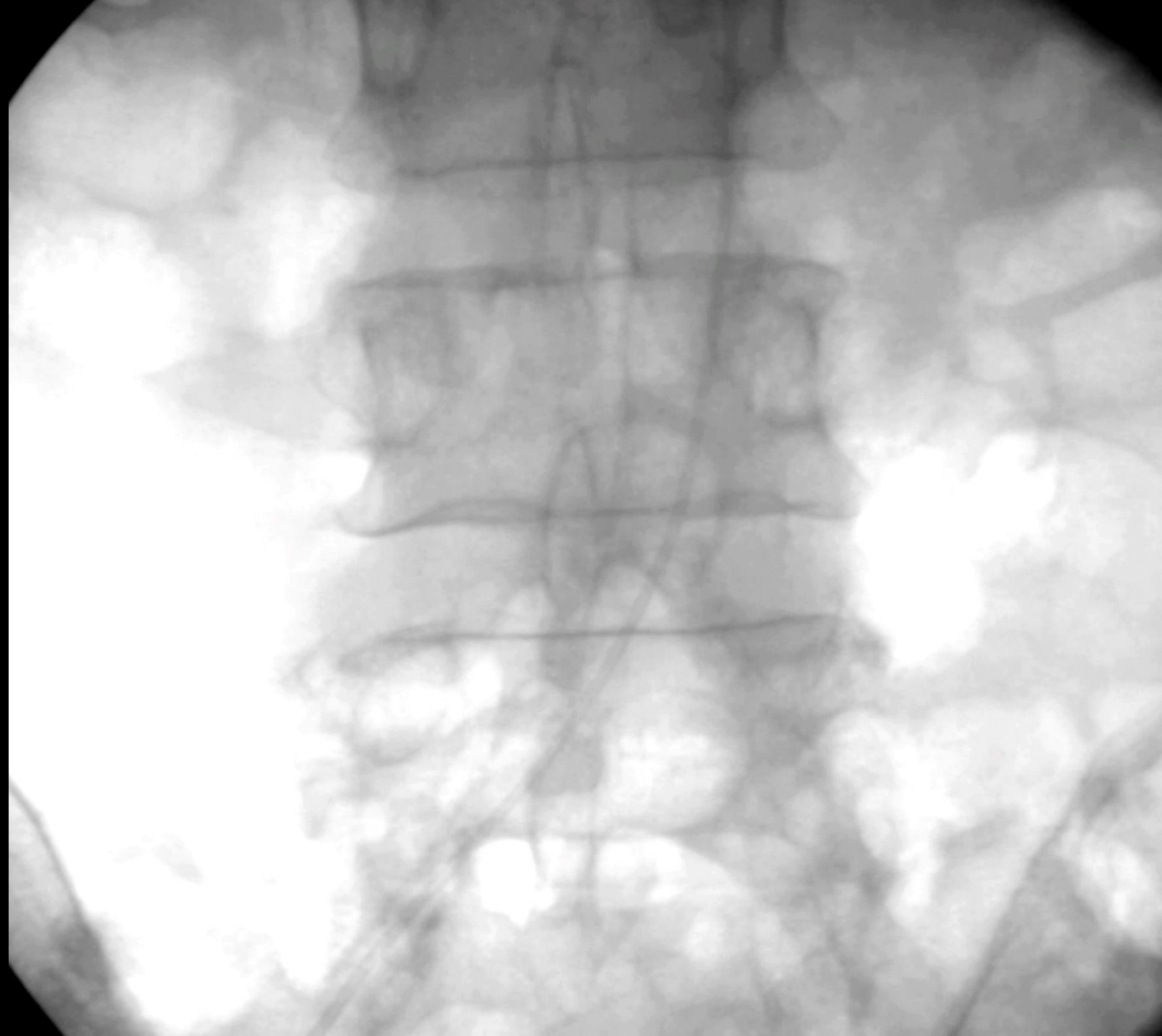JORNADAS CIENTÍFICAS Y GREMIALES

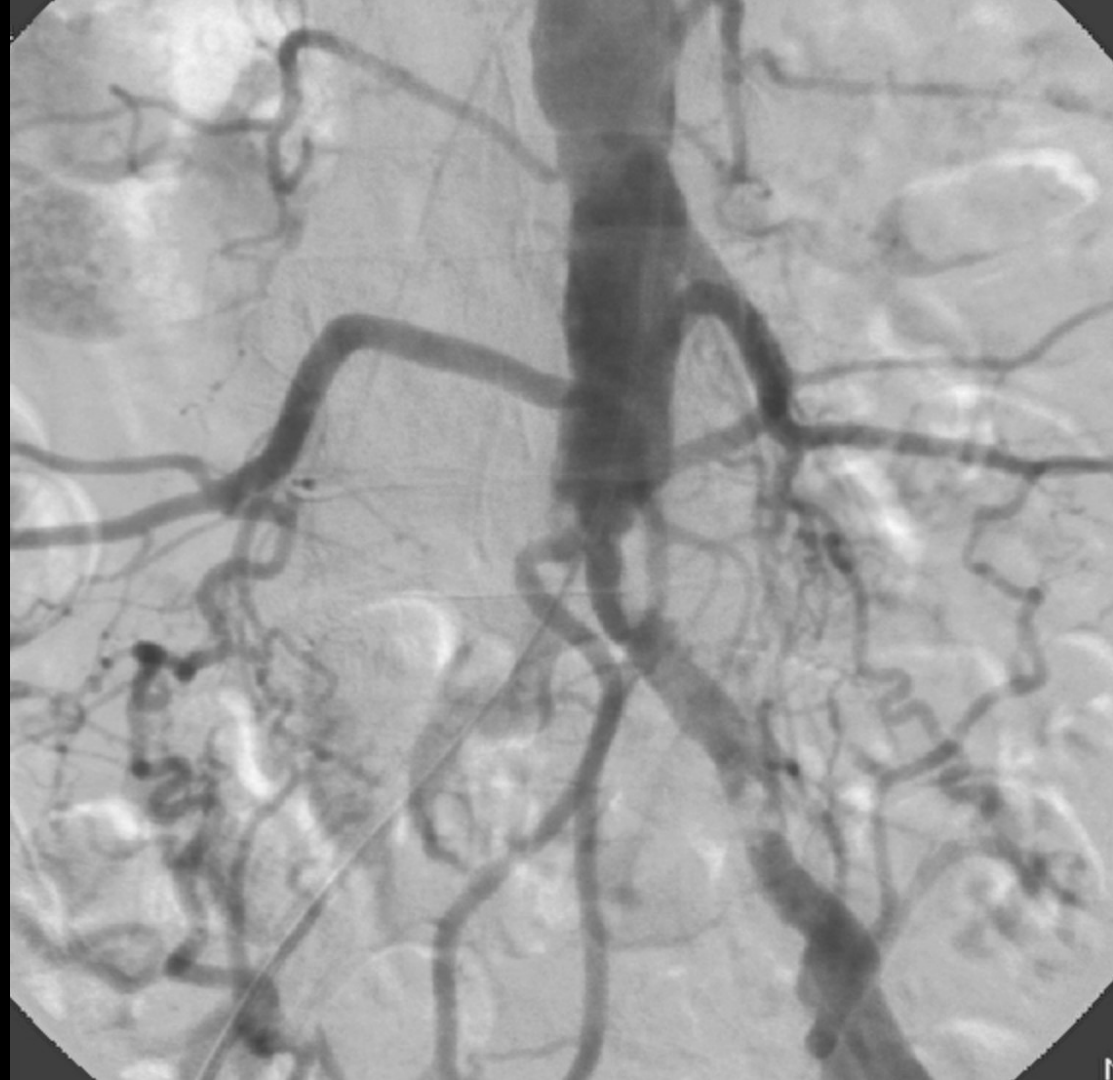del 29 nov al 1 dic

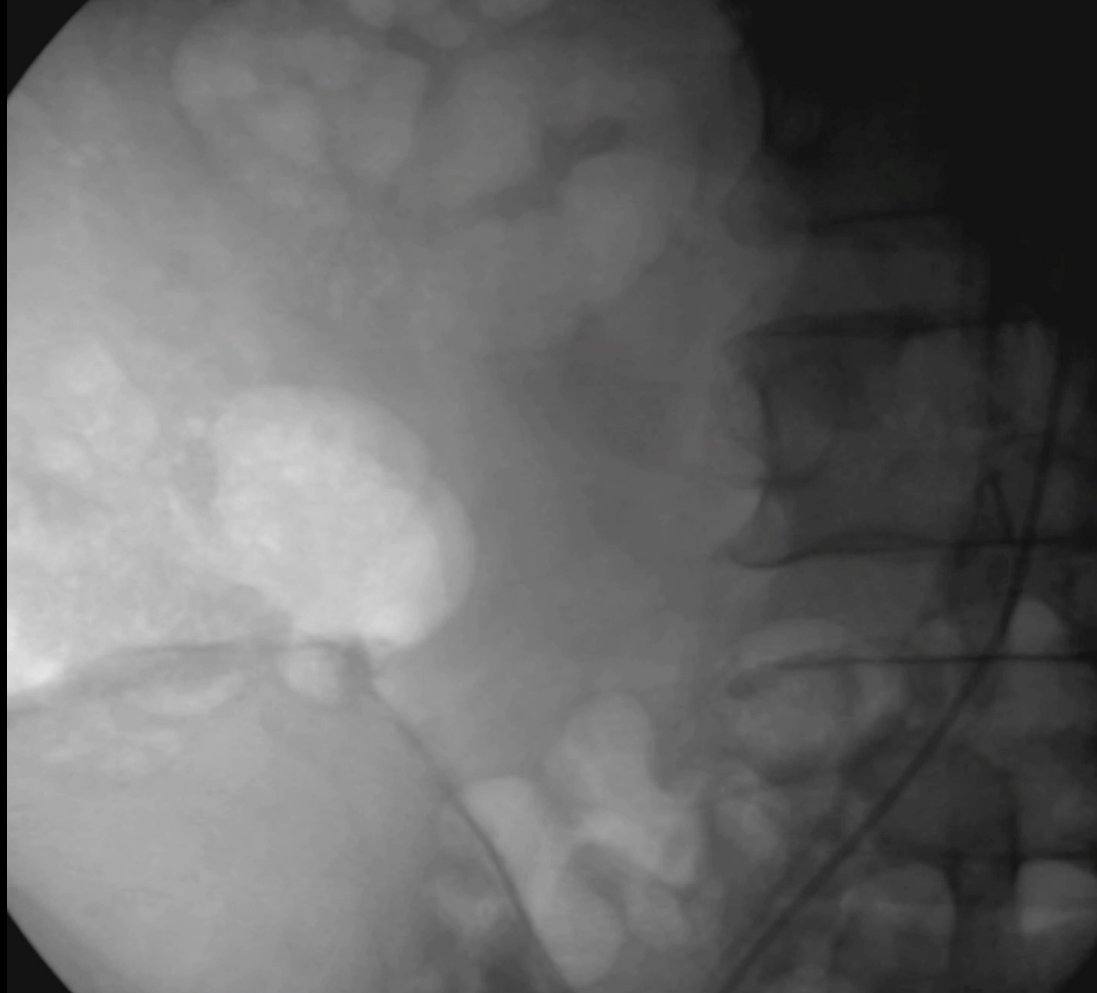


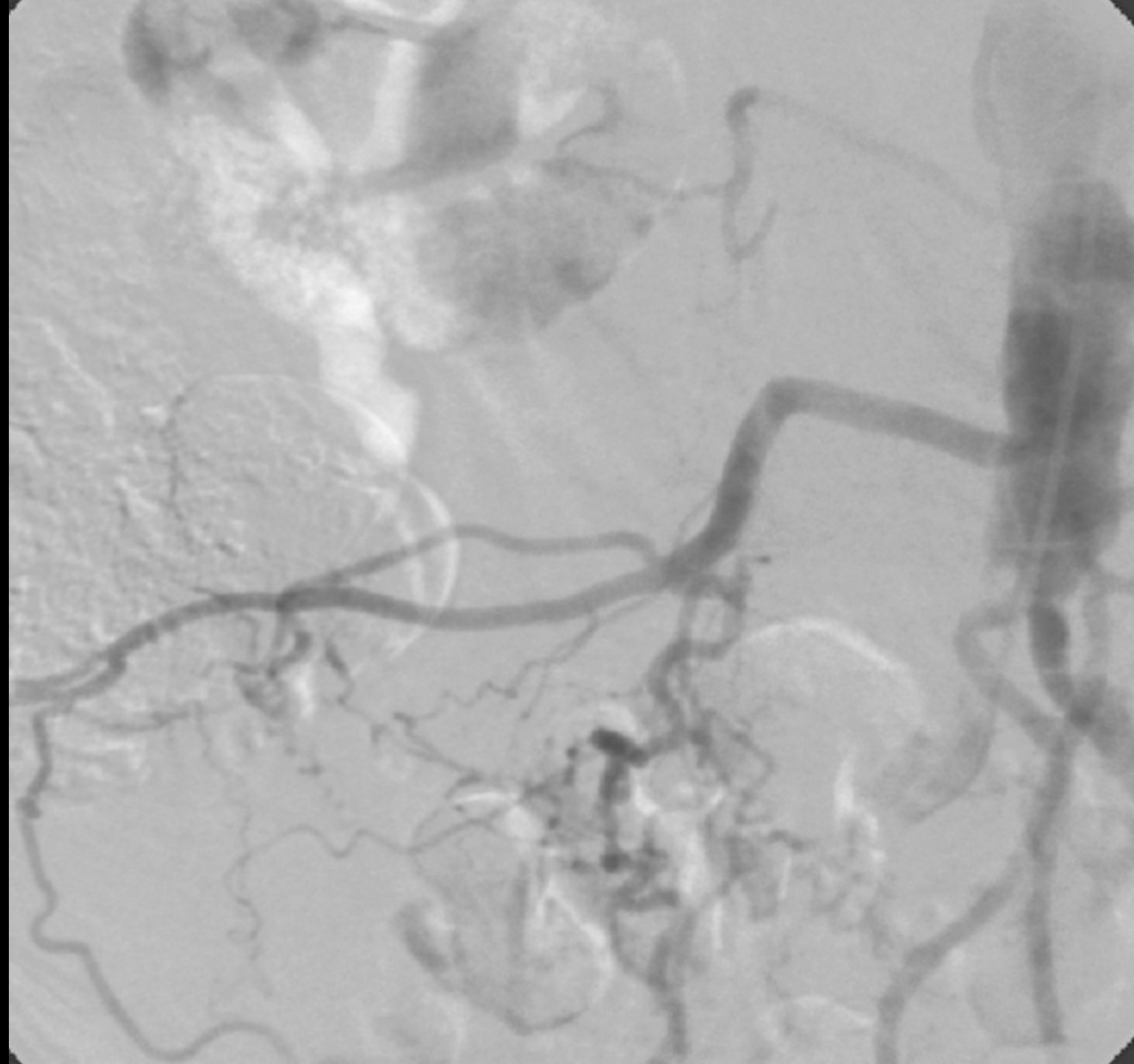
Acceso retrógrado bilateral con introductores 8F en
femorales comunes

Guía hidrofílica 0.035" Terumo y catéter Pigtail 5F









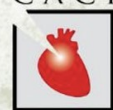

MERLO 2024

JORNADAS CIENTÍFICAS Y GREMIALES

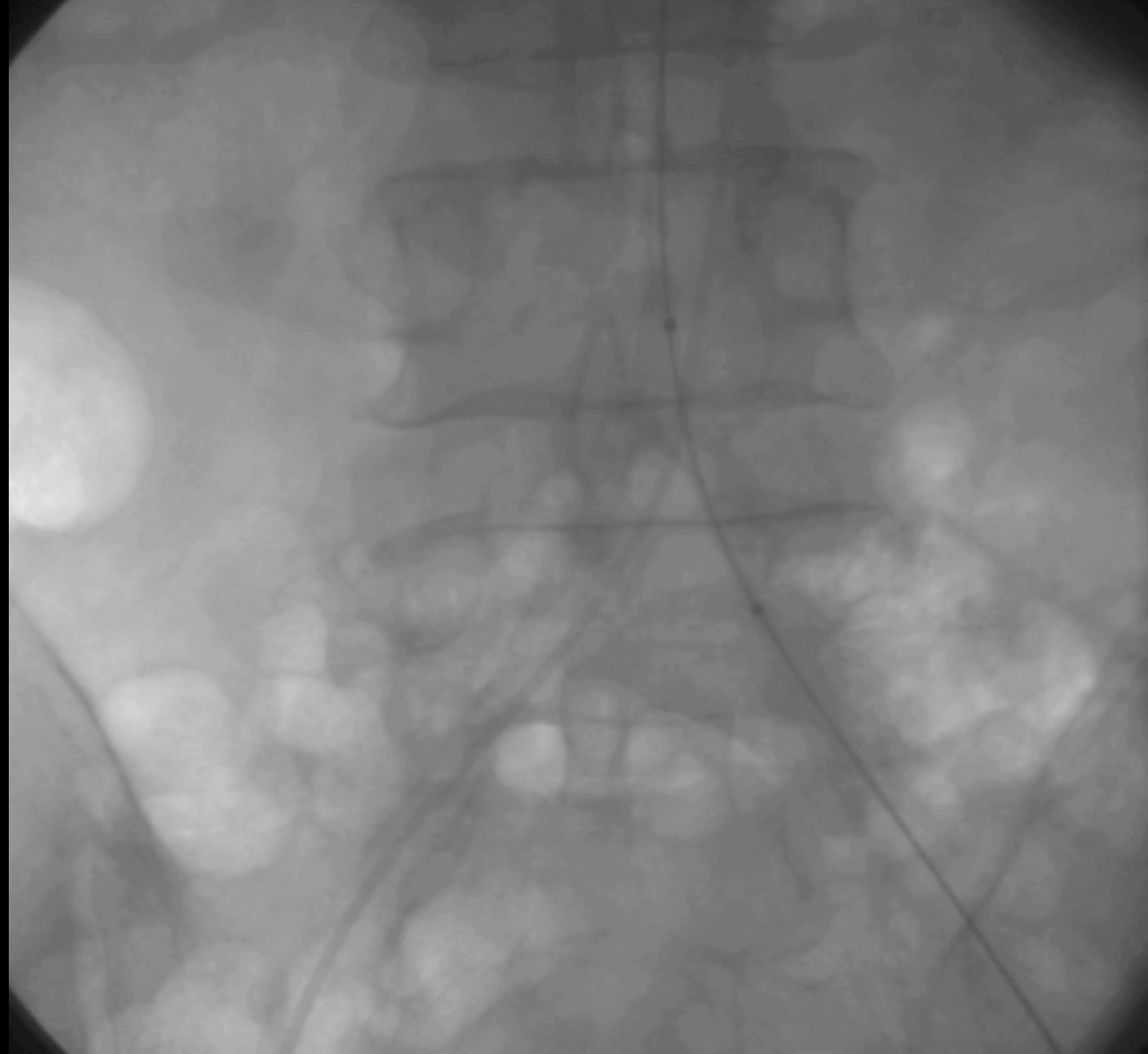
del 29 nov al 1 dic

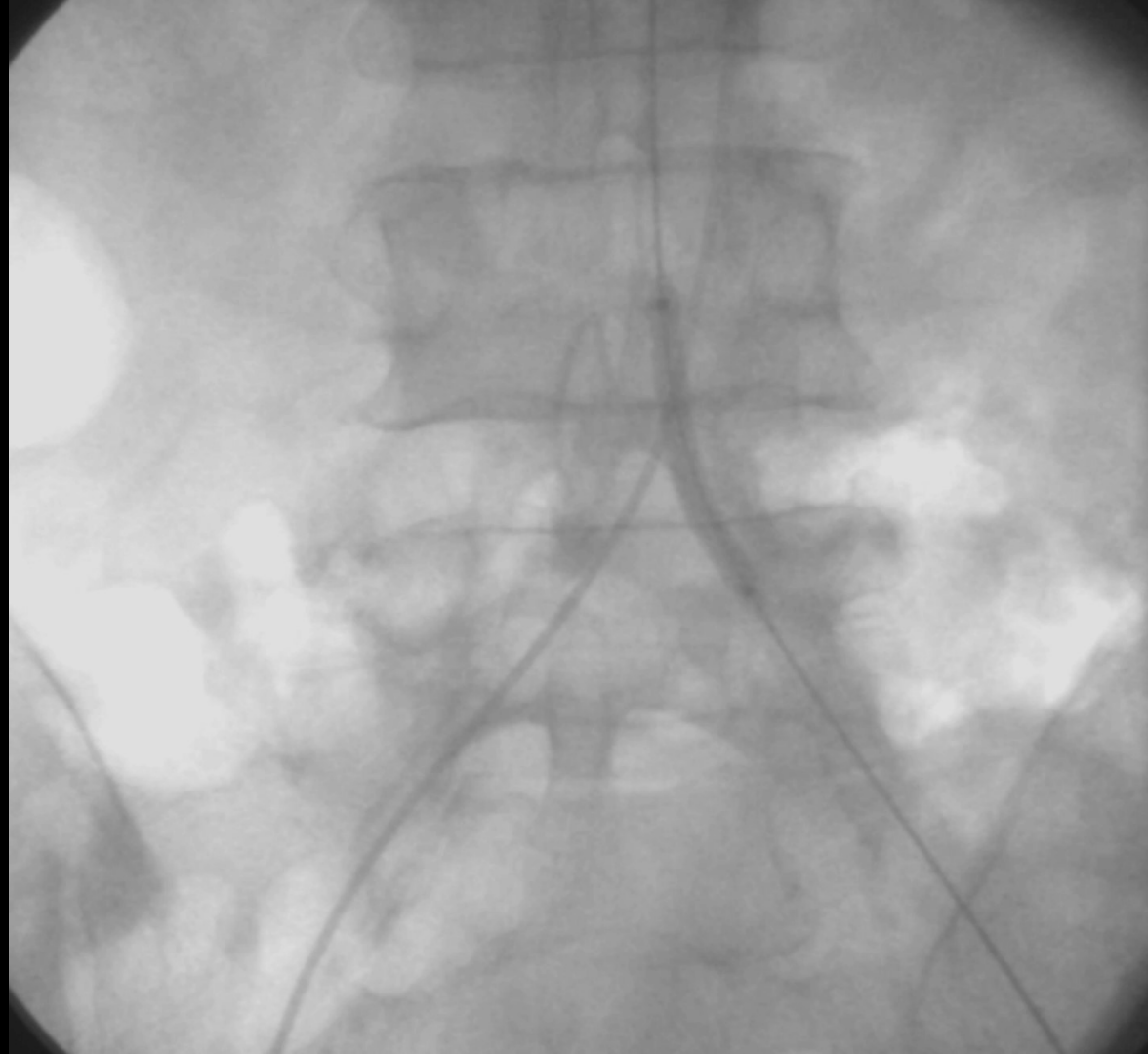
CACI

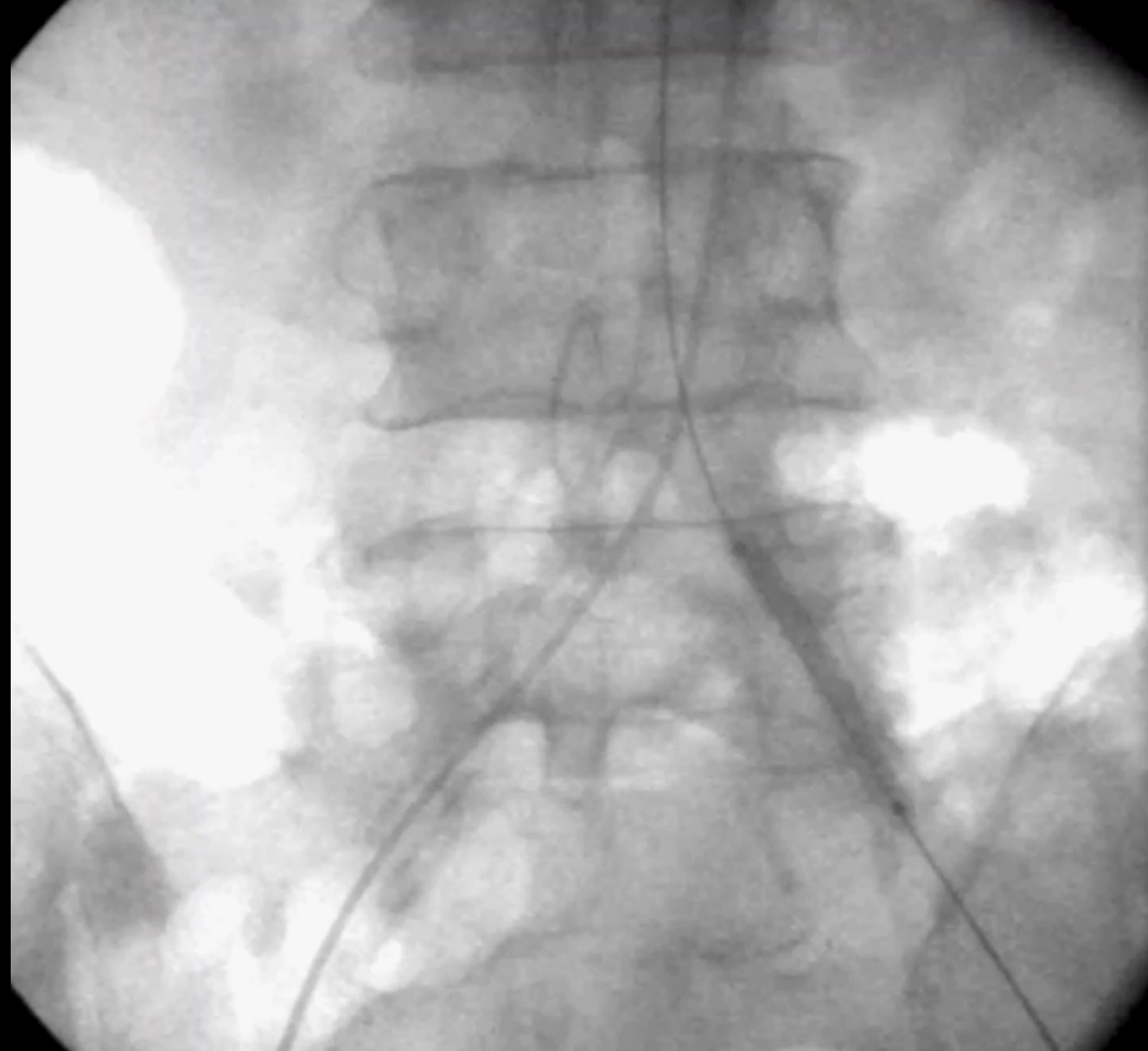


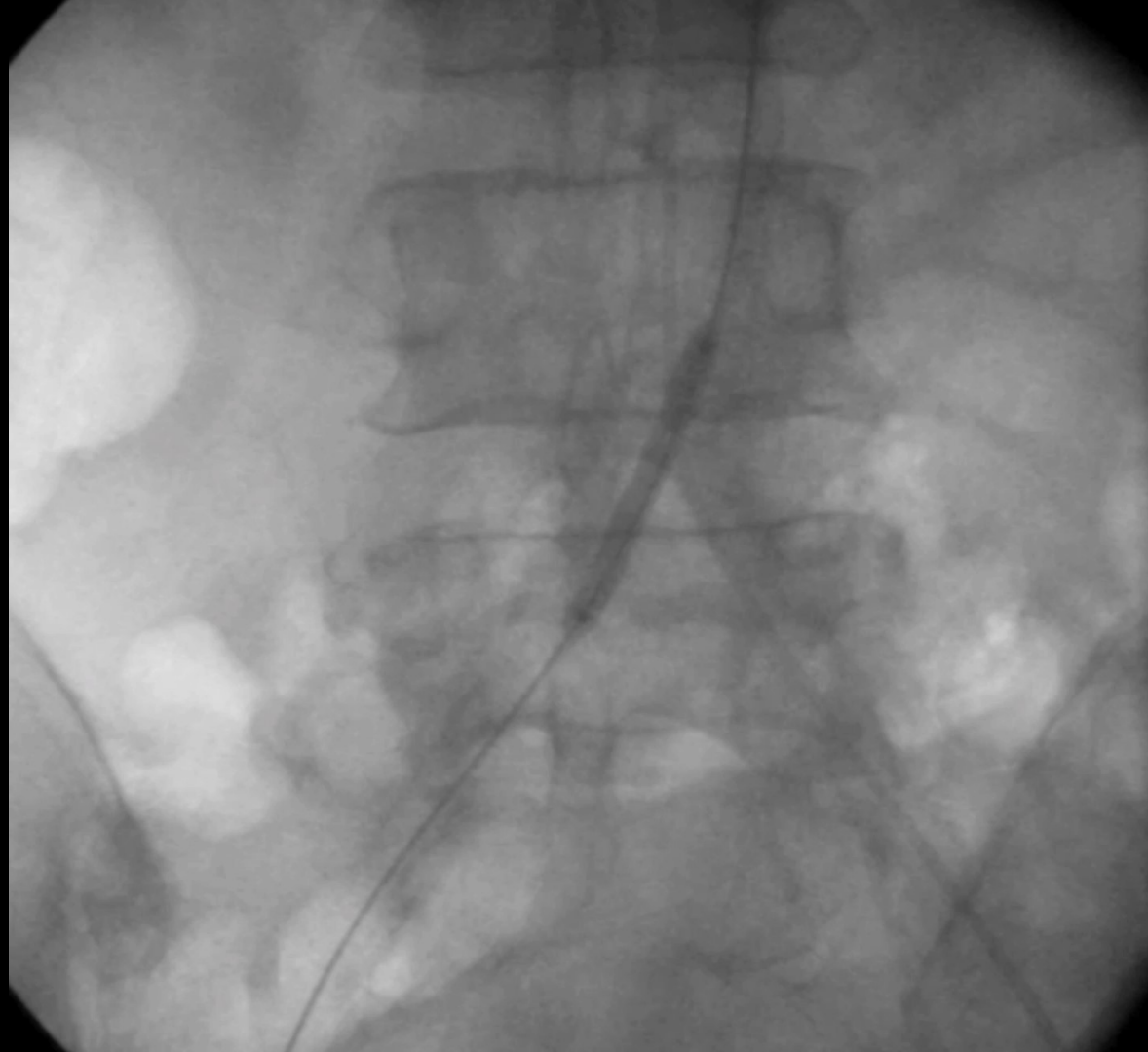
Guía metálica 0.035" del lado izquierdo hasta aorta distal.

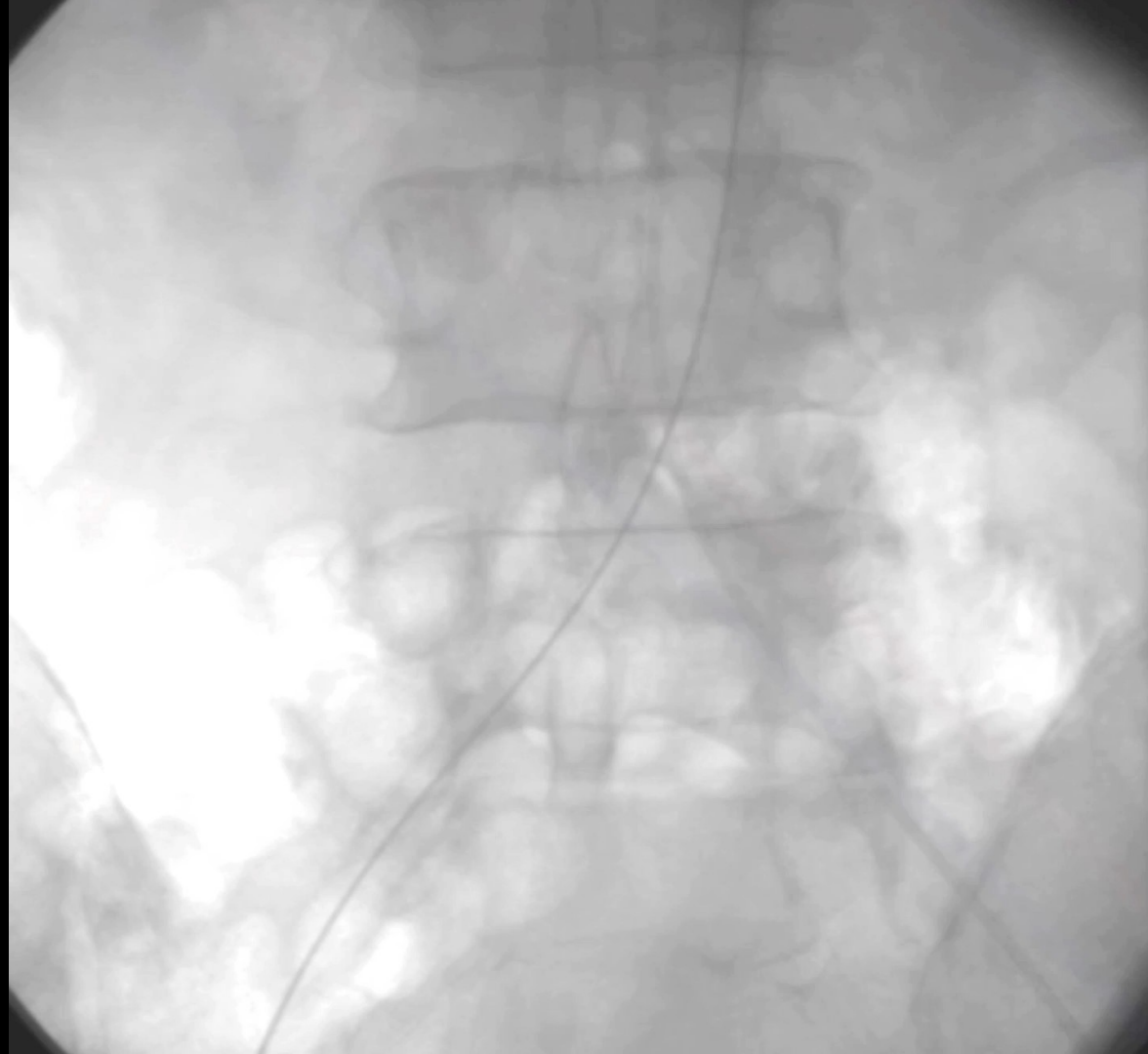Predilatación con balón 5.0x40mm a 10 ATM de presión













MERLO 2024

JORNADAS CIENTÍFICAS Y GREMIALES

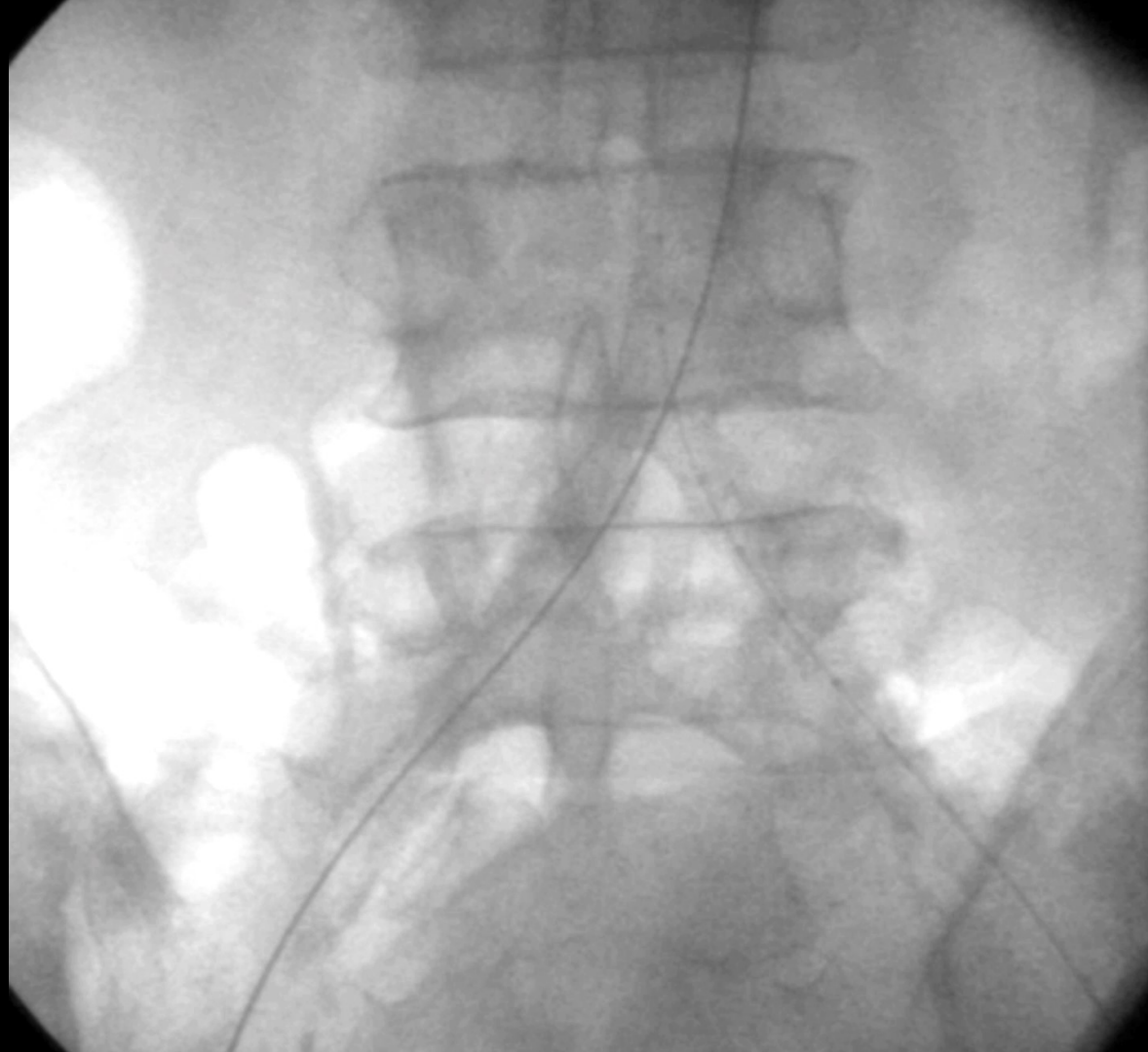
del 29 nov al 1 dic

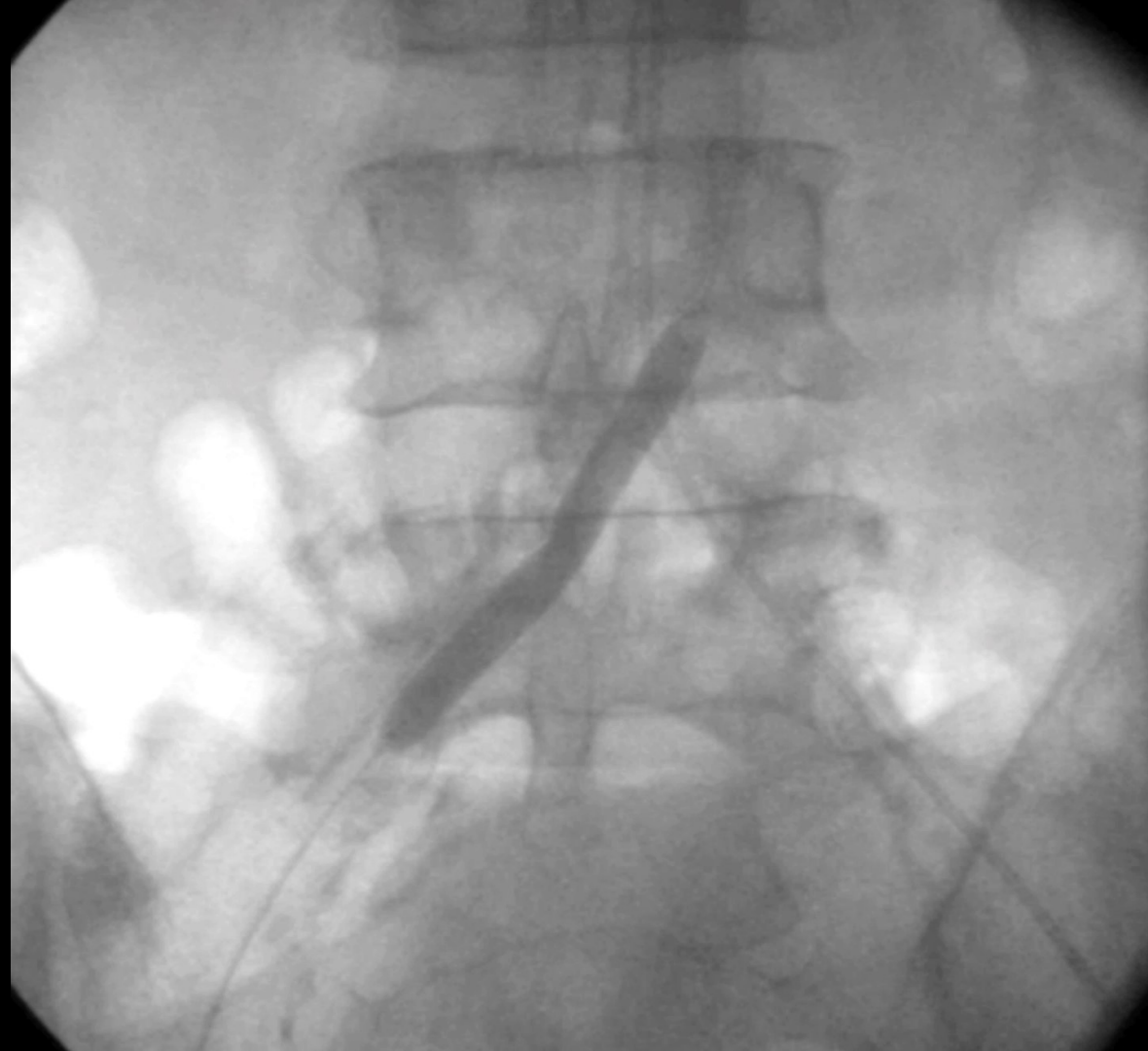CACI

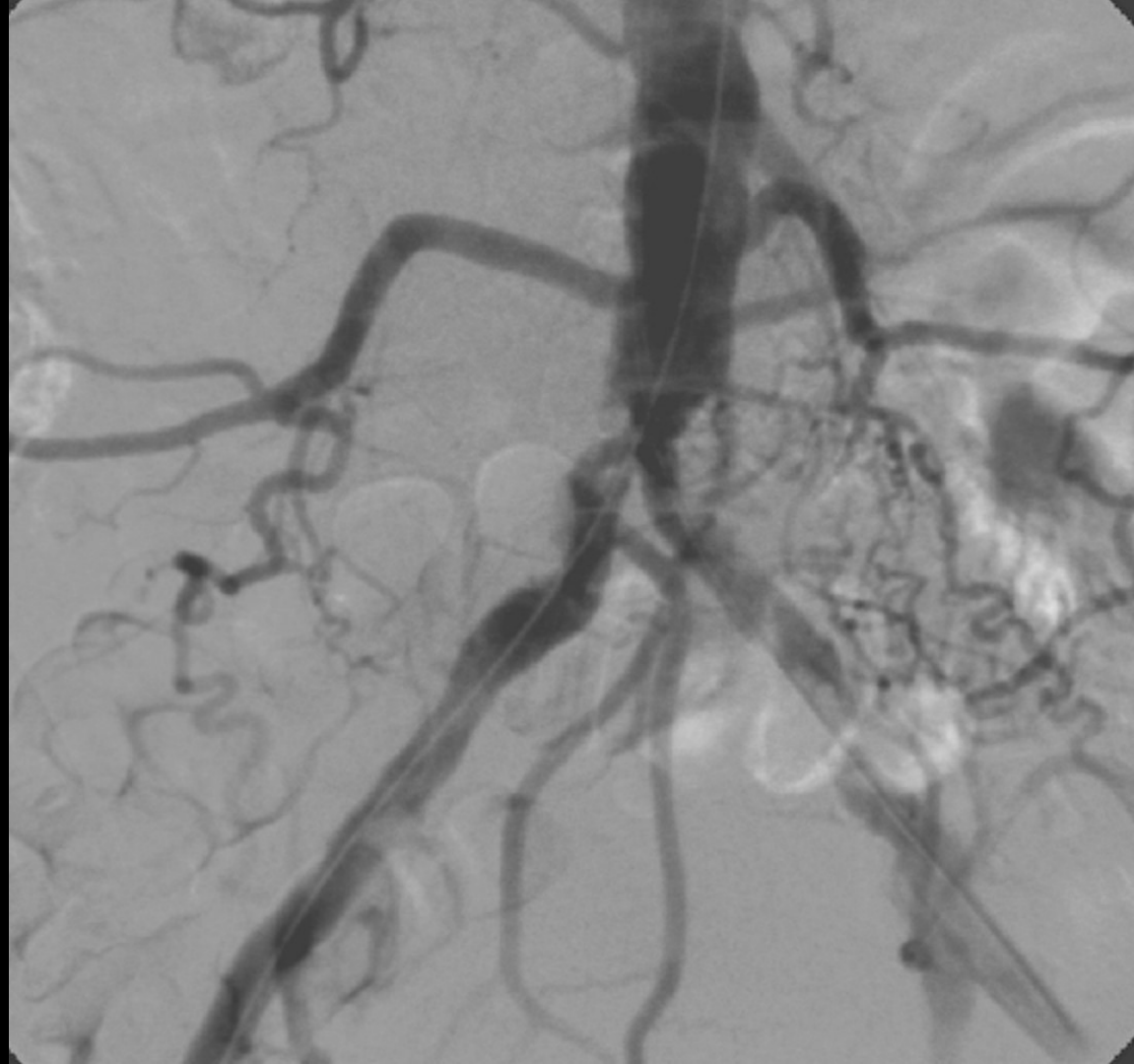


Balón de litotricia 7.0x60mm

- 7 ciclos del lado izquierdo
- 3 ciclos del lado derecho









MERLO 2024

JORNADAS CIENTÍFICAS Y GREMIALES

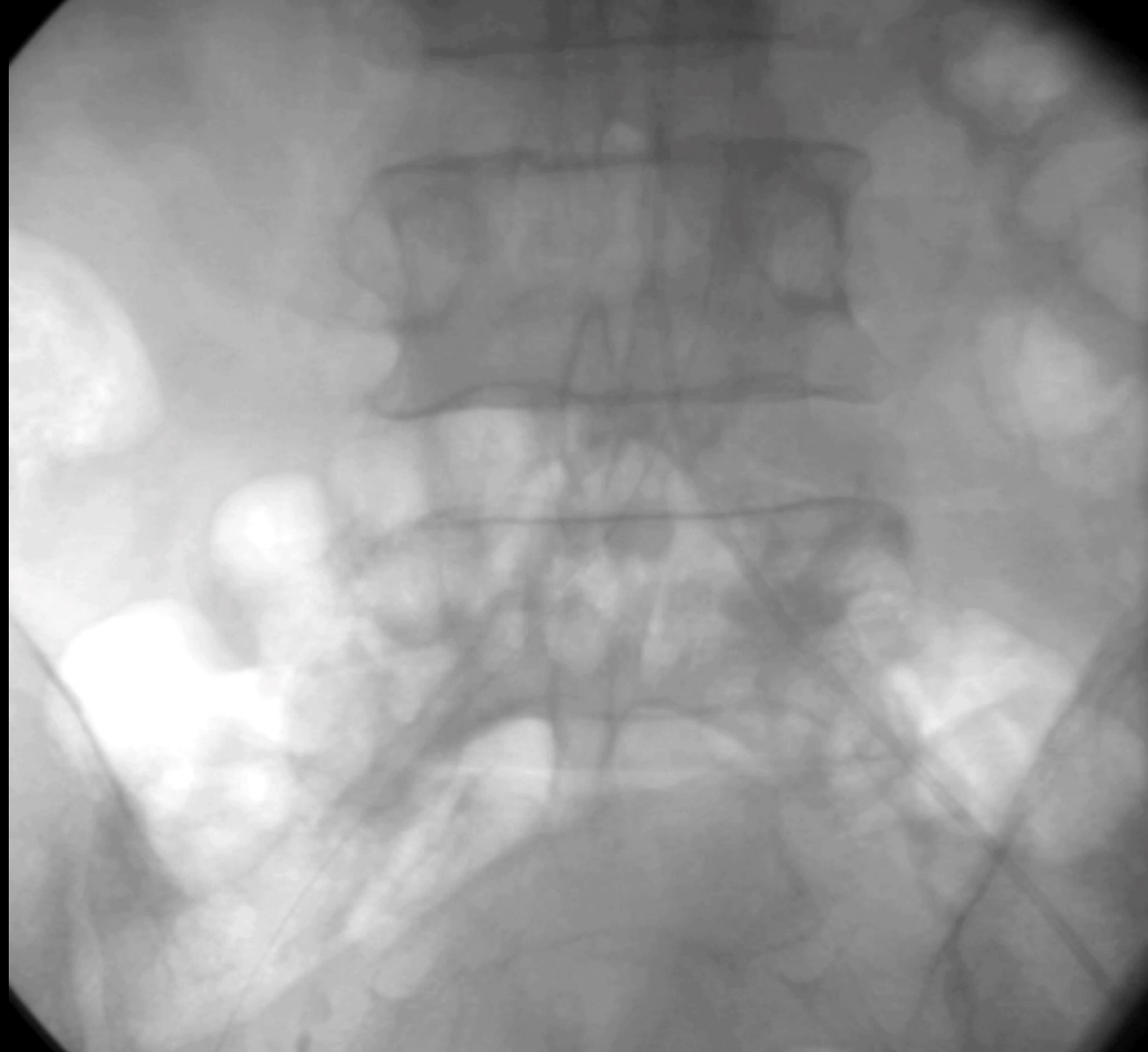del 29 nov al 1 dic

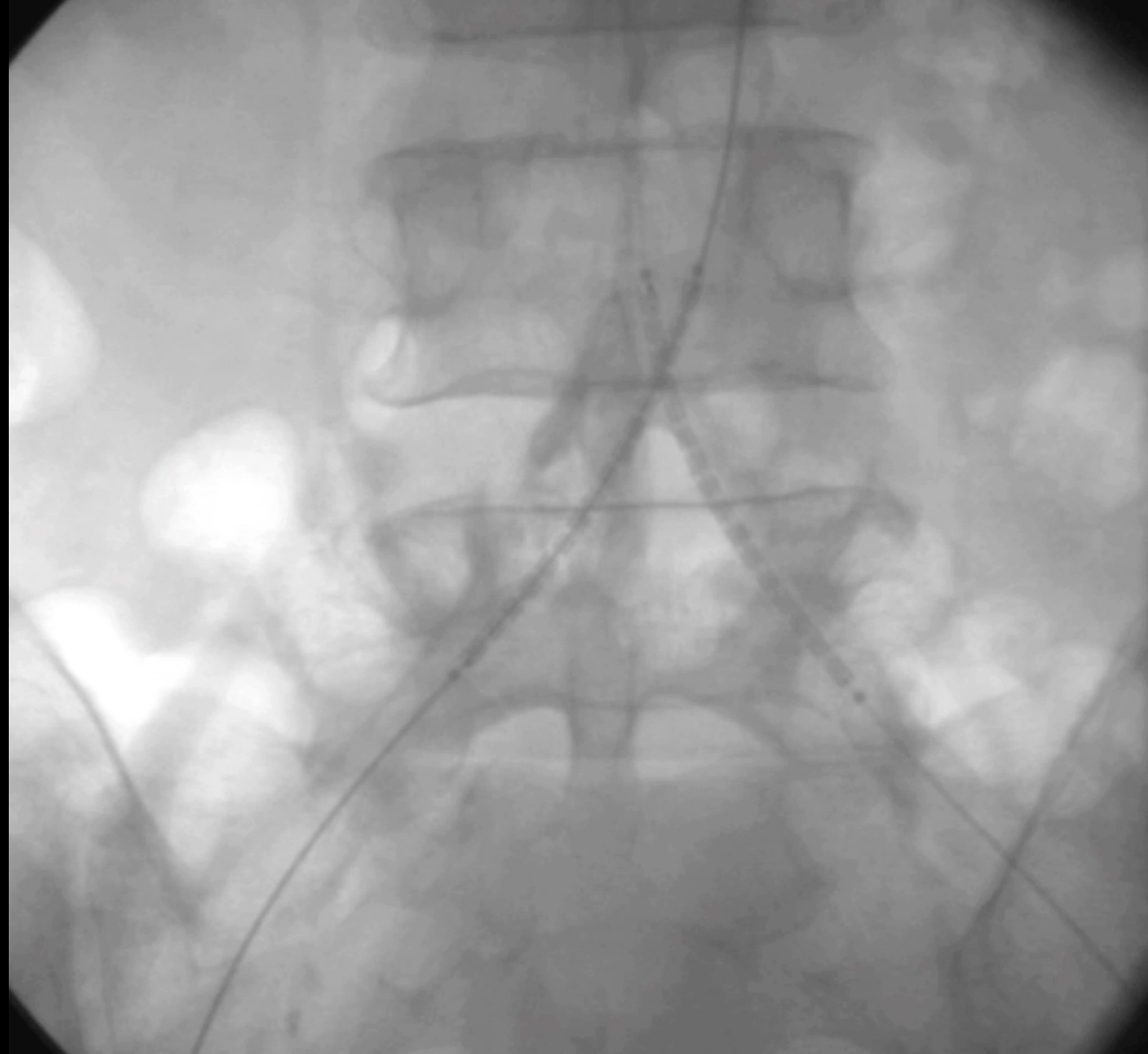CACI

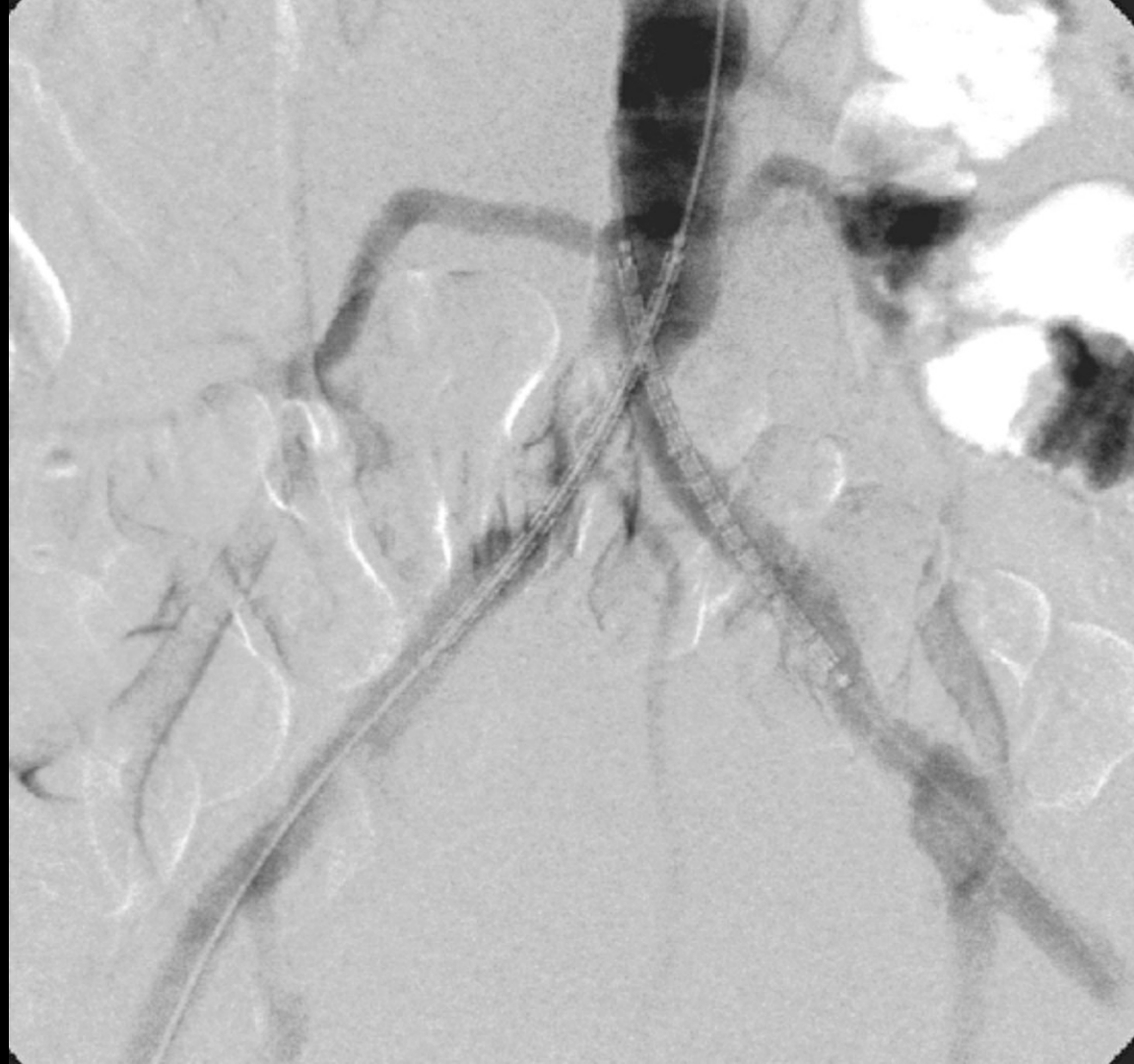


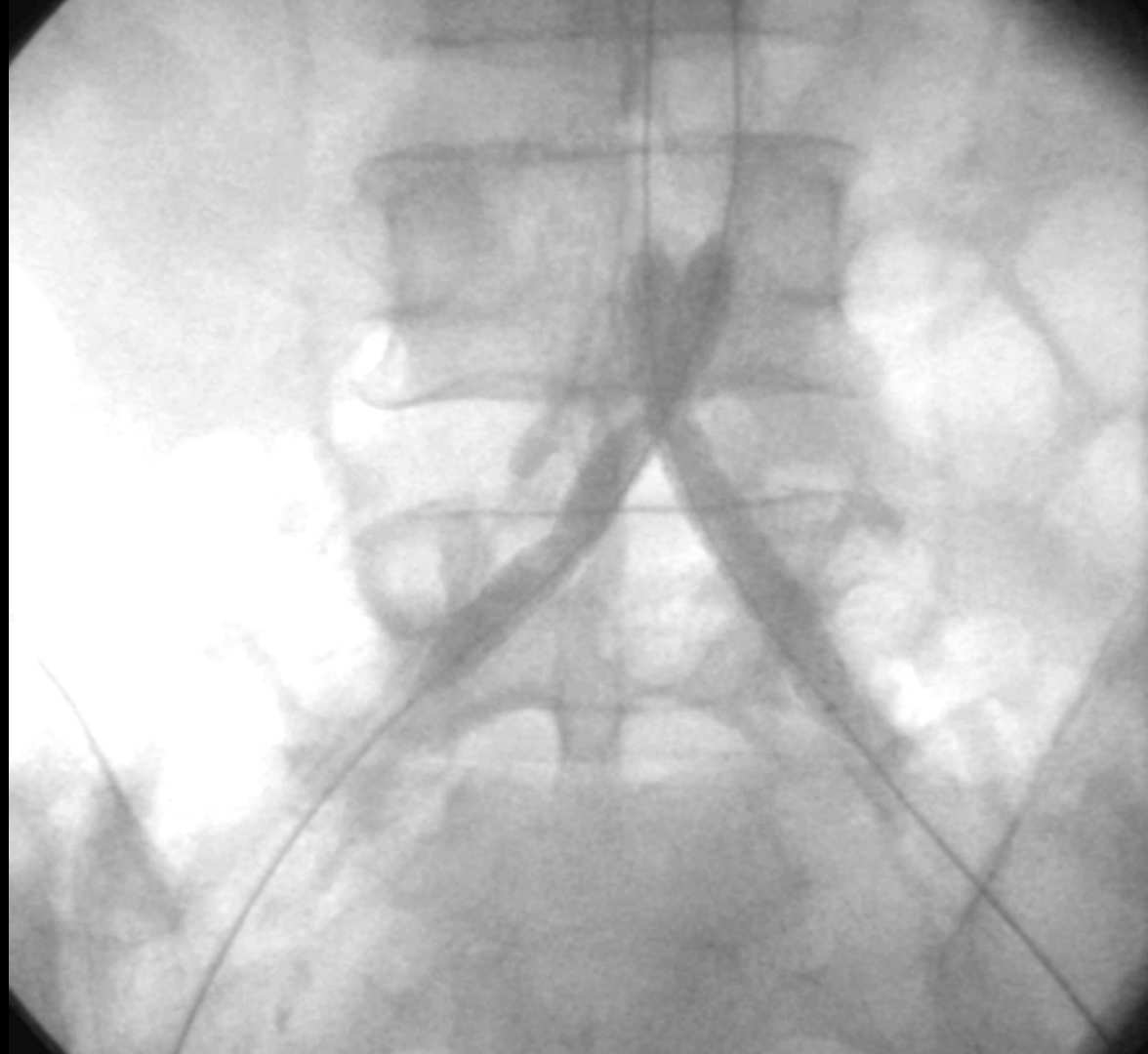2 stent “Icover” 8.0x57mm en
”kissing” a 12 ATM del lado
derecho y 9 ATM del lado
izquierdo.

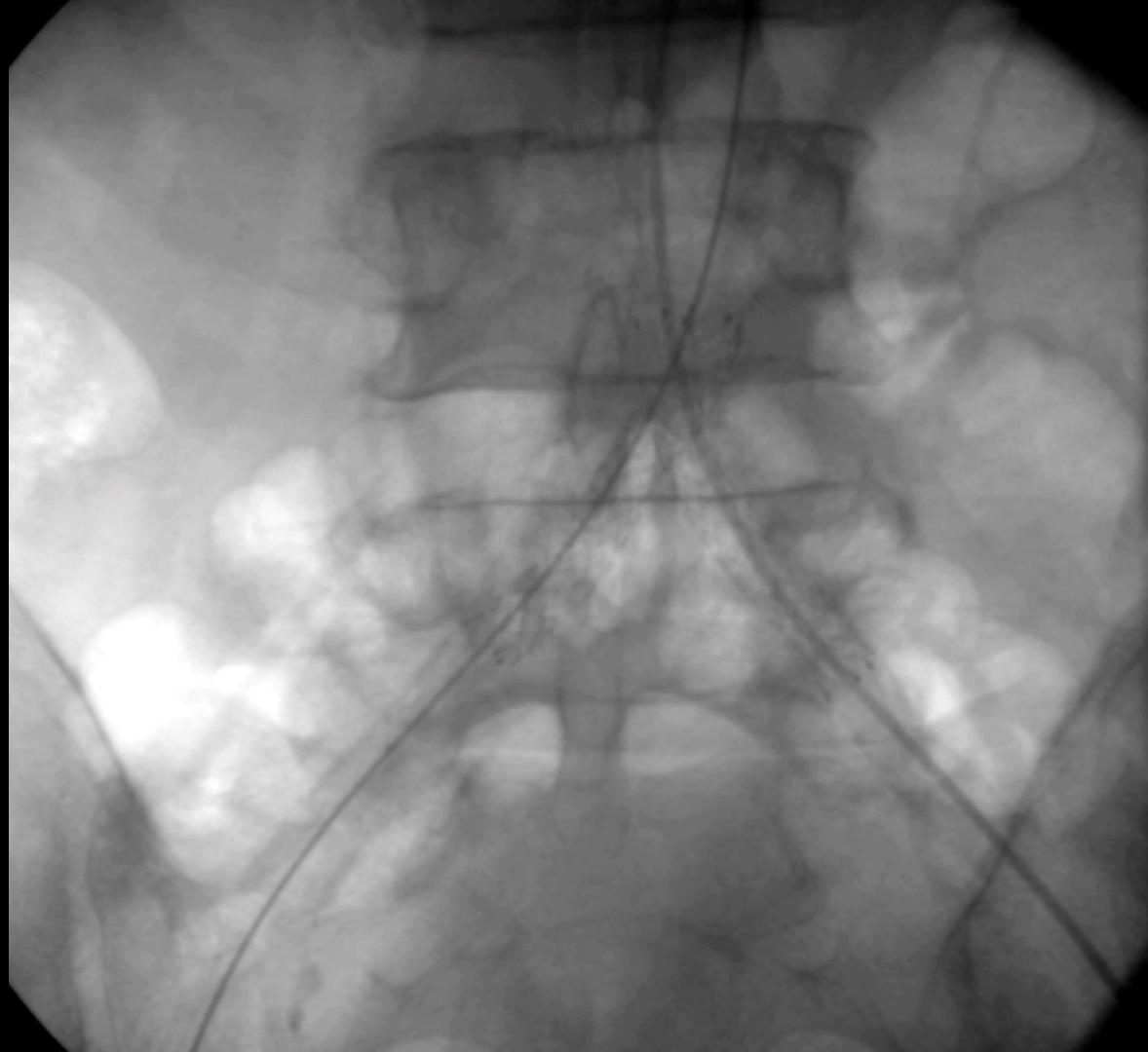2 stent “Vascular Express”
6.0mm, liberados hasta 8
ATM de presión.

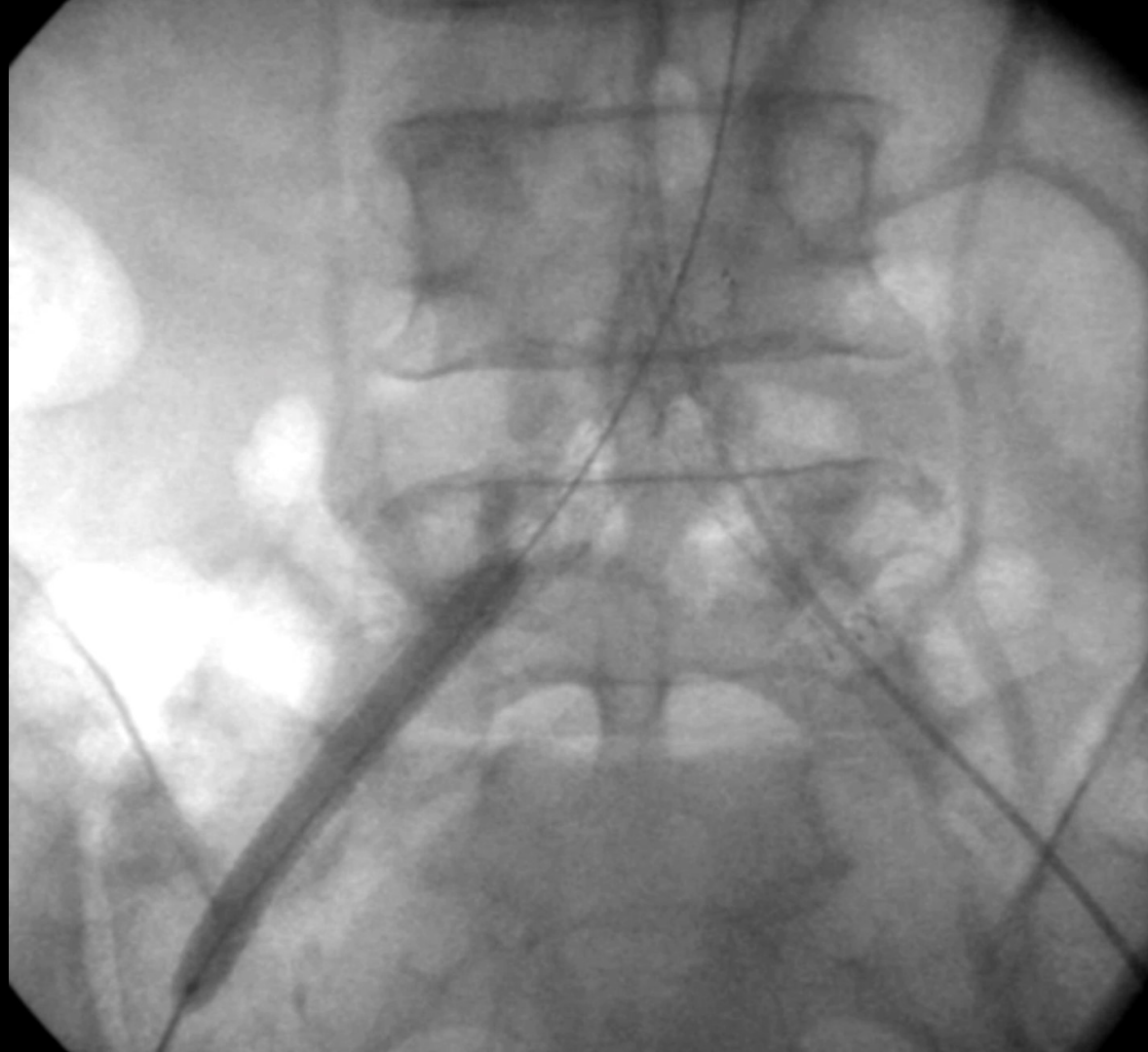


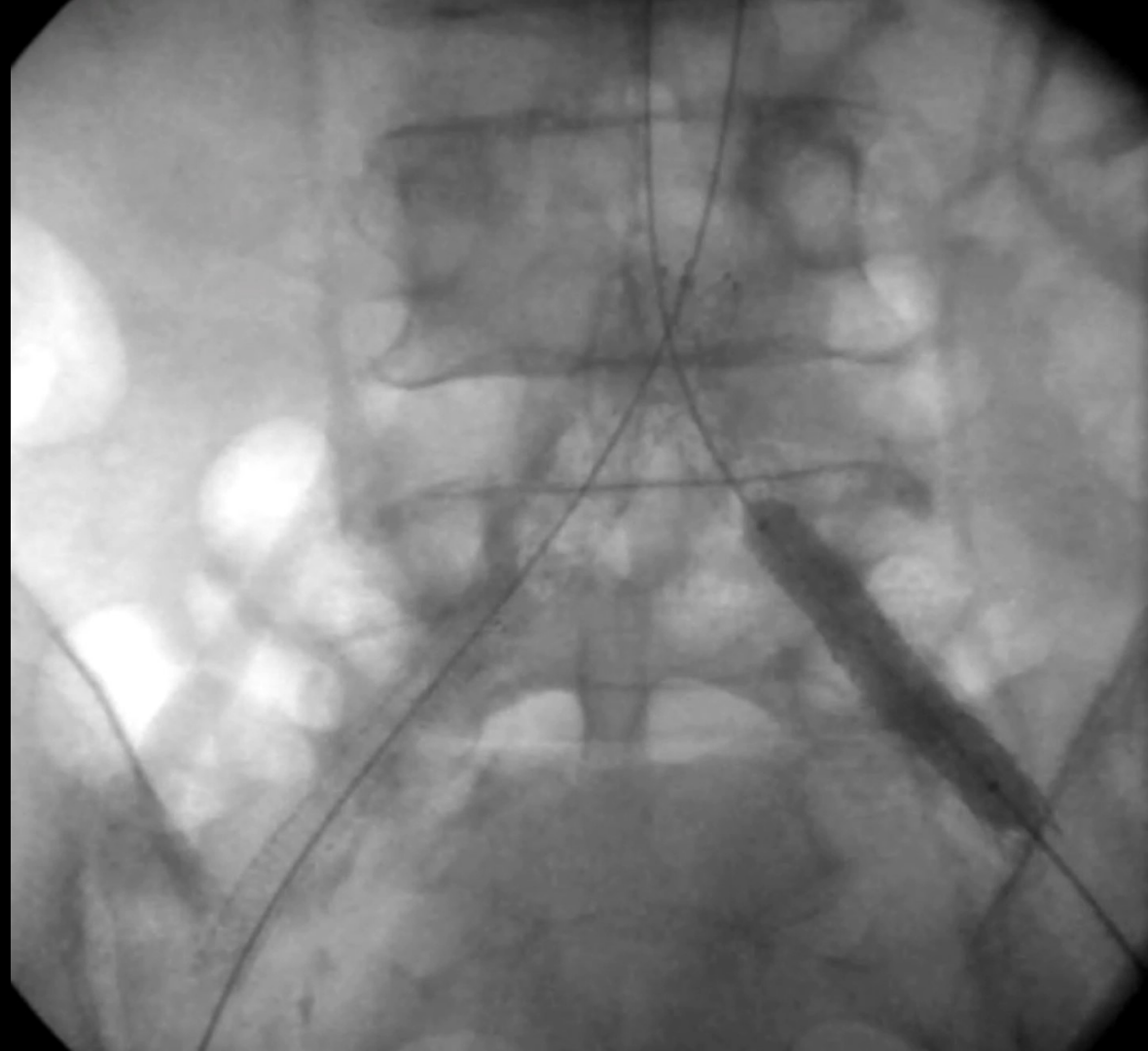


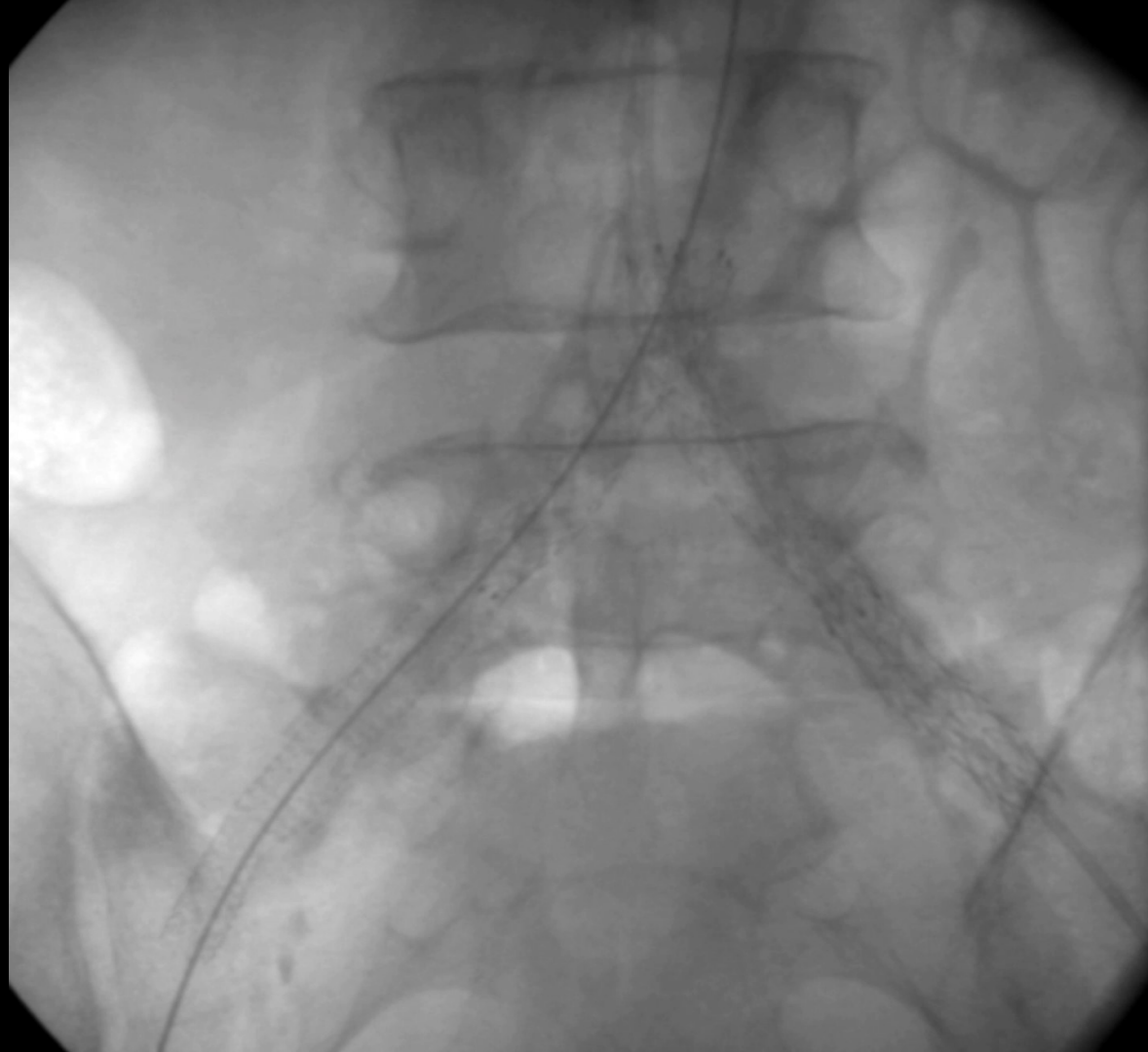




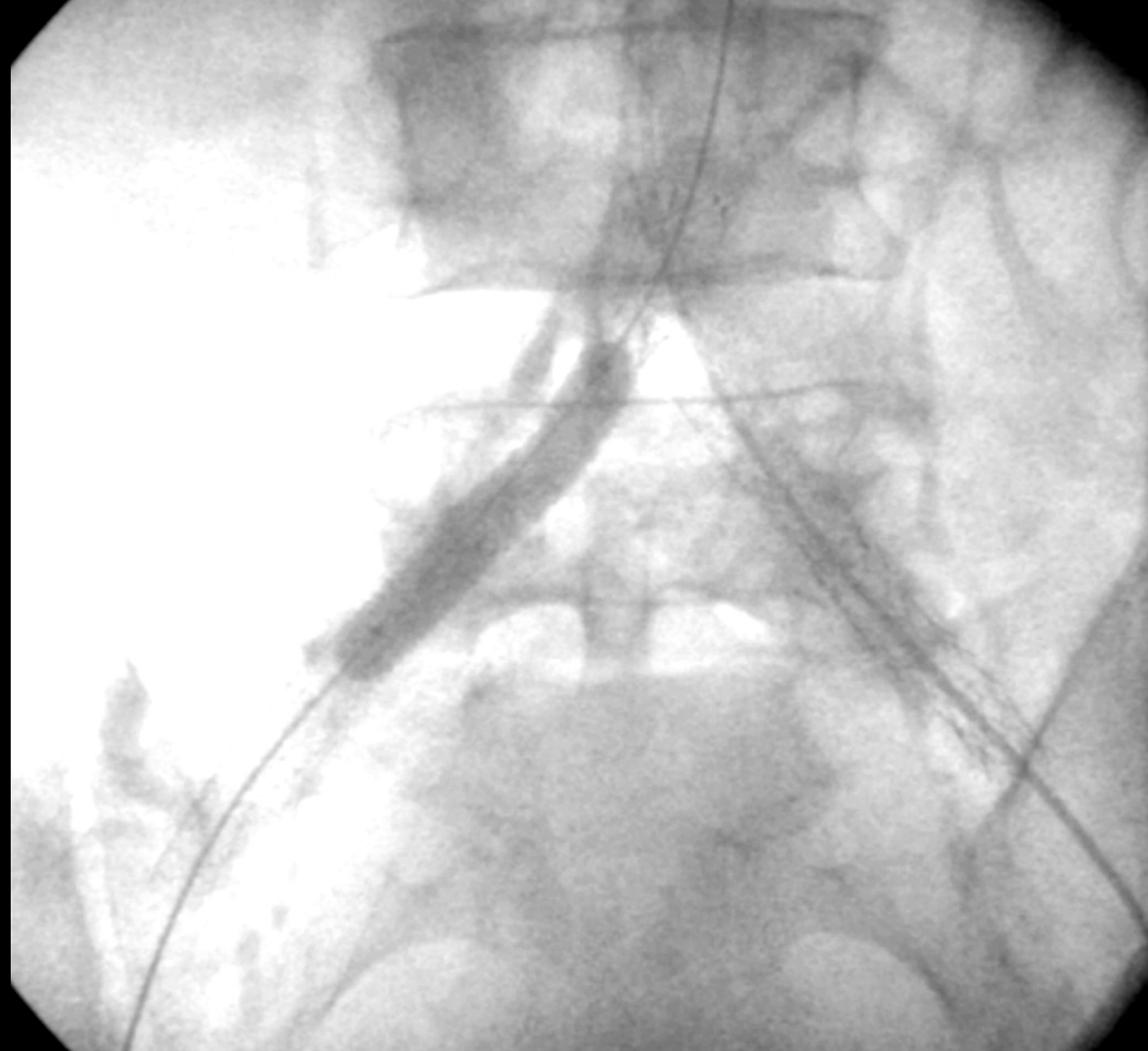


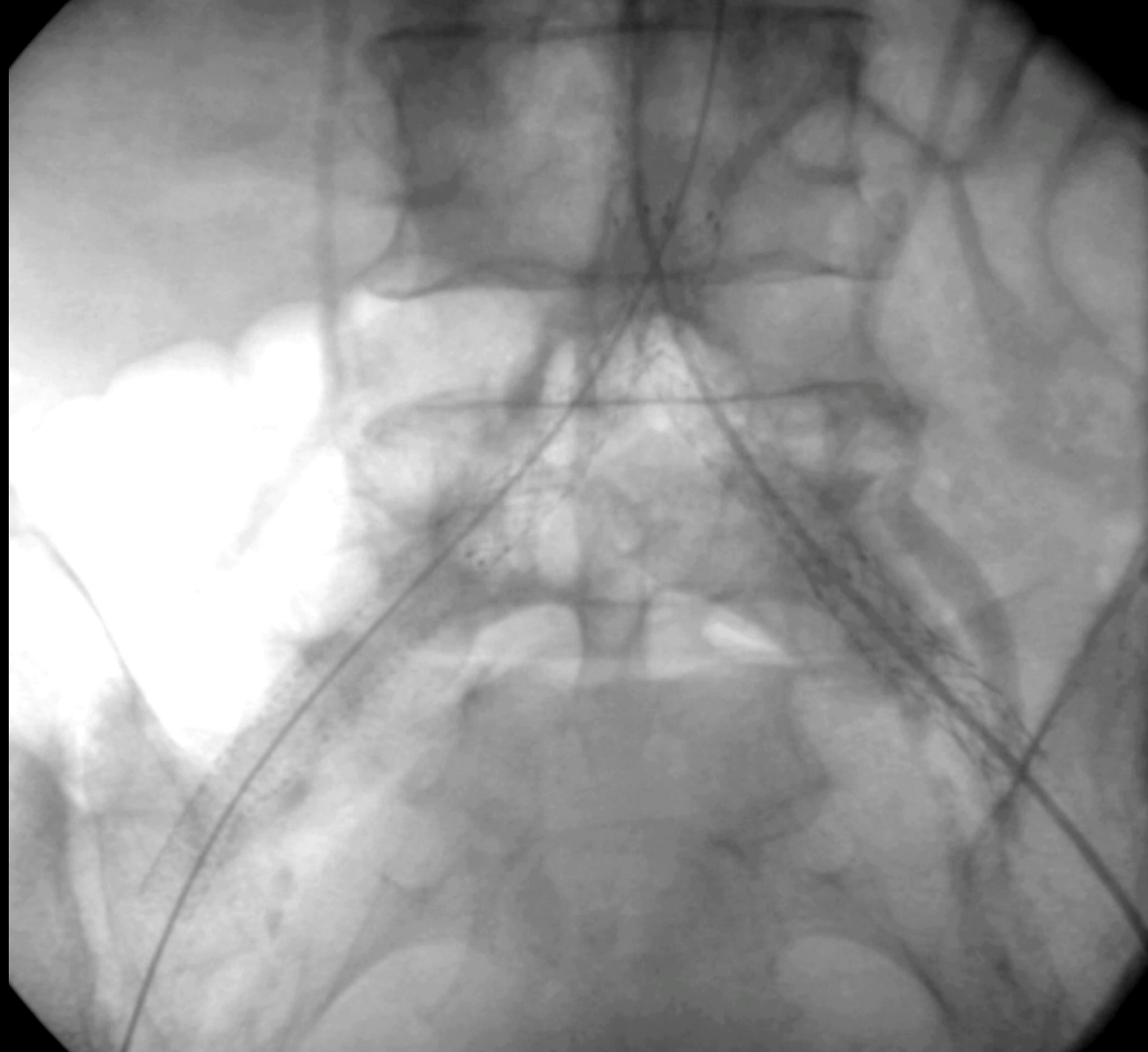













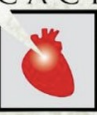MERLO 2024

JORNADAS CIENTÍFICAS Y GREMIALES

del 29 nov al 1 dic

CACI



5 emisores

Sistema de IVL

IVL



Clinical Investigation

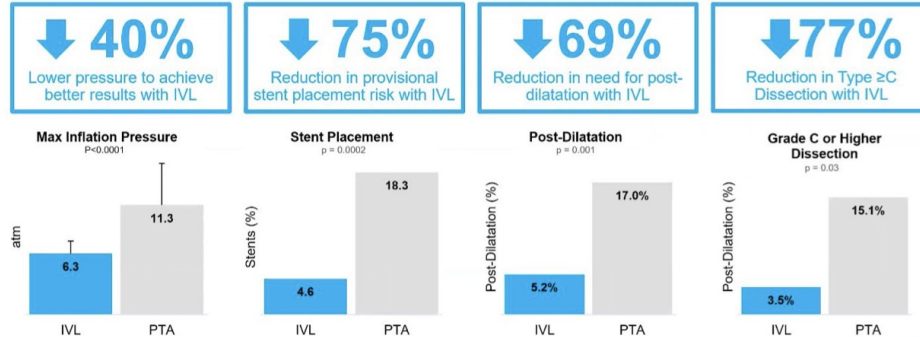
JOURNAL OF
ENDOVASCULAR
THERAPY

Journal of Endovascular Therapy
1-8
© The Author(s) 2020
Article reuse guidelines:
sagepub.com/journals-permissions
DOI: 10.1177/1526602820914598
www.jet.org
SAGE

Intravascular Lithotripsy for Treatment of Calcified Lower Extremity Arterial Stenosis: Initial Analysis of the Disrupt PAD III Study

George Adams, MD, MHS, MBA¹, Nicolas Shammash, MD, MS², Sarang Mangalmurti, MD³, Nelson L. Bernardo, MD⁴, William E. Miller, MD⁵, Peter A. Soukas, MD⁶, Sahil A. Parikh, MD⁷, Ehrin J. Armstrong, MD, MSc, MAS⁸, Gunnar Tepe, MD⁹, Alexandra Lansky, MD¹⁰, and William A. Gray, MD¹¹

Catalog Number
M5IVL3560
M5IVL4060
M5IVL4560
M5IVL5060
M5IVL5560
M5IVL6060
M5IVL6560
M5IVL7060

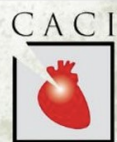



MERLO 2024

JORNADAS CIENTÍFICAS Y GREMIALES

del 29 nov al 1 dic



Muchas gracias!!