

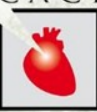

MERLO 2024

JORNADAS CIENTÍFICAS Y GREMIALES

del 29 nov al 1 dic

CACI



“DÍA DE PESCA”

EMBOLIZACIÓN VALVULAR DURANTE EL IMPLANTE PERCUTÁNEO DE VÁLVULA AÓRTICA



Dra. Maira Altamirano
Hospital de Clínicas “José de San Martín”
Universidad de Buenos Aires

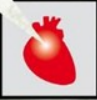

MERLO 2024

JORNADAS CIENTÍFICAS Y GREIALES

del 29 nov al 1 dic

CACI



Caso Clínico

Masculino, 82 años de edad.

FRCV: Extabaquismo, sedentarismo, edad, género.

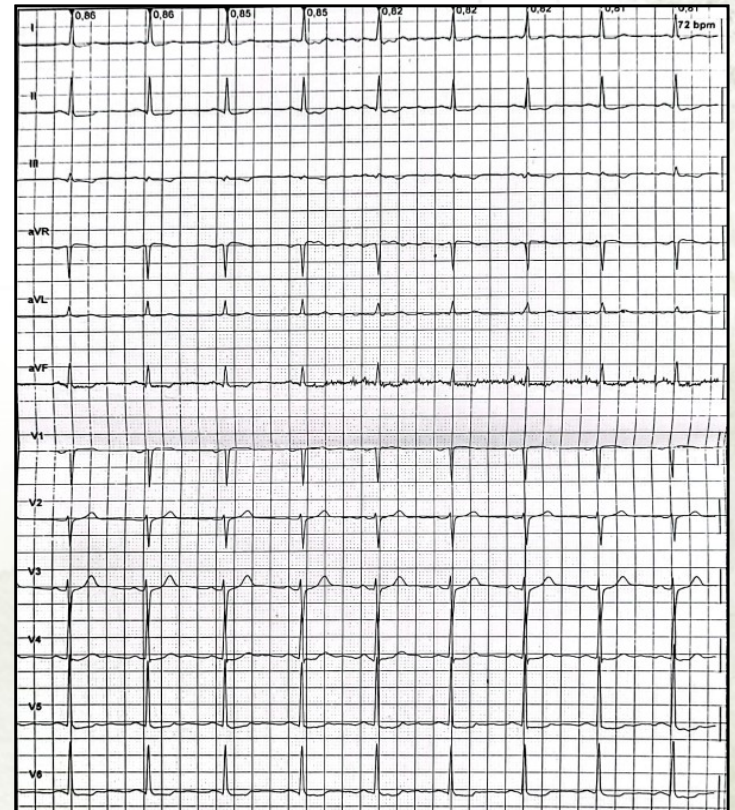
Ant CV: Estenosis aórtica severa asintomática en seguimiento que progresa en los últimos 3 meses con disnea en clase funcional II/III.

Otros: Hiperplasia prostática benigna.

MH: Rosuvastatina 10 mg c/ 24 hs, bisoprolol 2.5 mg c/ 24 hs, tamsulosina + dutasteride 1 comp c/ 24 hs

Peso: 65 kg **Talla:** 170 cm **IMC:** 22.5

ECG:





MERLO 2024

JORNADAS CIENTÍFICAS Y GREMIALES

del 29 nov al 1 dic



ECOCARDIOGRAMA DOPPLER 12/2023

Aorta (anillo)	26 mm
AI	45 mm
Diámetro diastólico V.I.	48 mm
Diámetro sistólico V.I.	21 mm
Fracción de eyección V.I.	65 %
Septum I.V.	13 mm
Aorta	V. Max. 4.59 m/seg Gdte Max. 84.27 mmHg Gdte Med 47 mmHg
Área V. Aórtica	0.8 cm ²
Hipertrofia concéntrica del VI, sin trastornos de la motilidad	

Laboratorio 01/2024

HTO/HB 41/14.3	GB 4170
PQTS 133000	GLU 98
Urea 32	Cr 0.83
Iono: 132/4.0/96	TGO:14
TP 100	TGP 22
KPTT 30	BT 0.8
RIN 1.0	

CCG (01/2024)

Enfermedad severa de 3 vasos



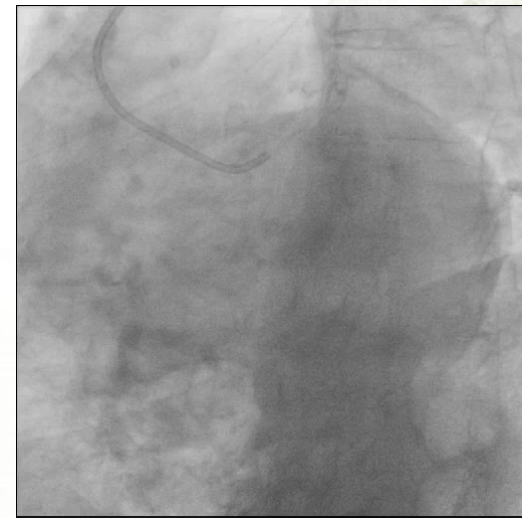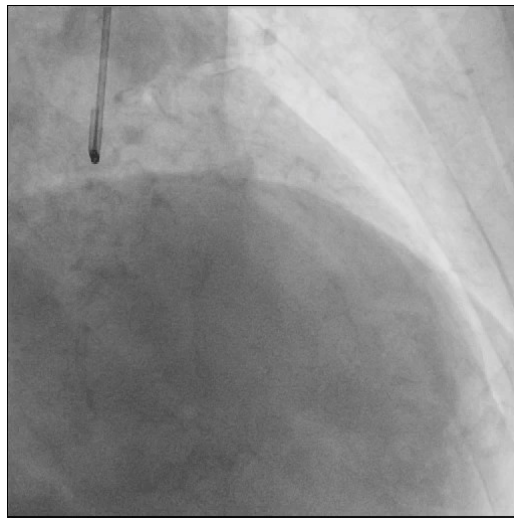
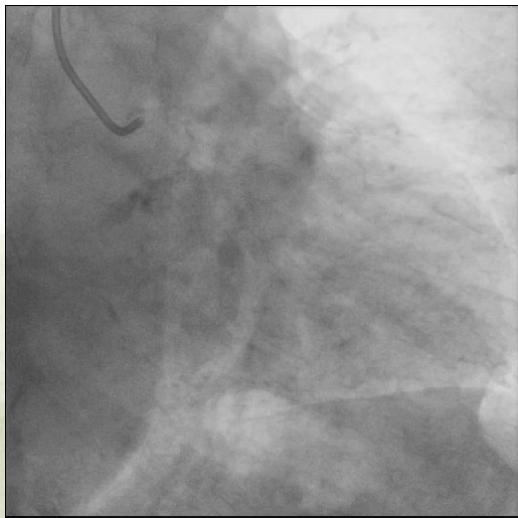
MERLO 2024

JORNADAS CIENTÍFICAS Y GREIALES

del 29 nov al 1 dic



Cinecoronariografía

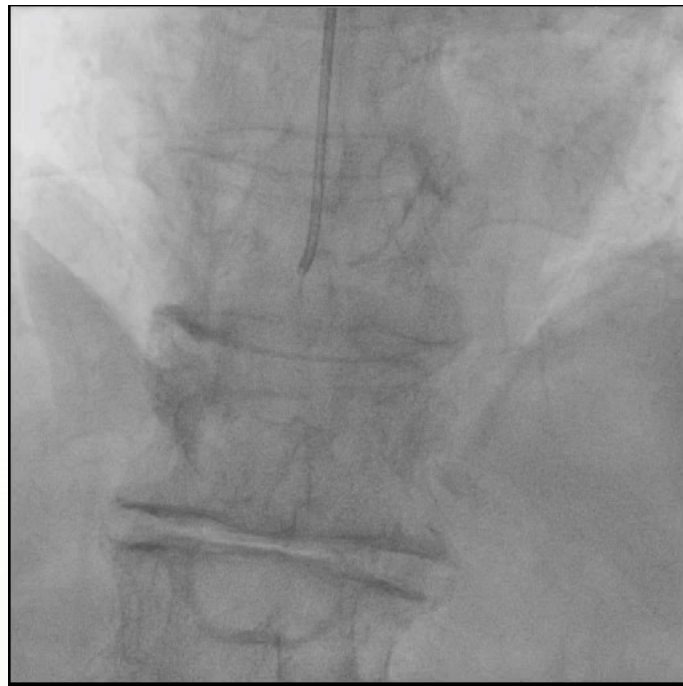
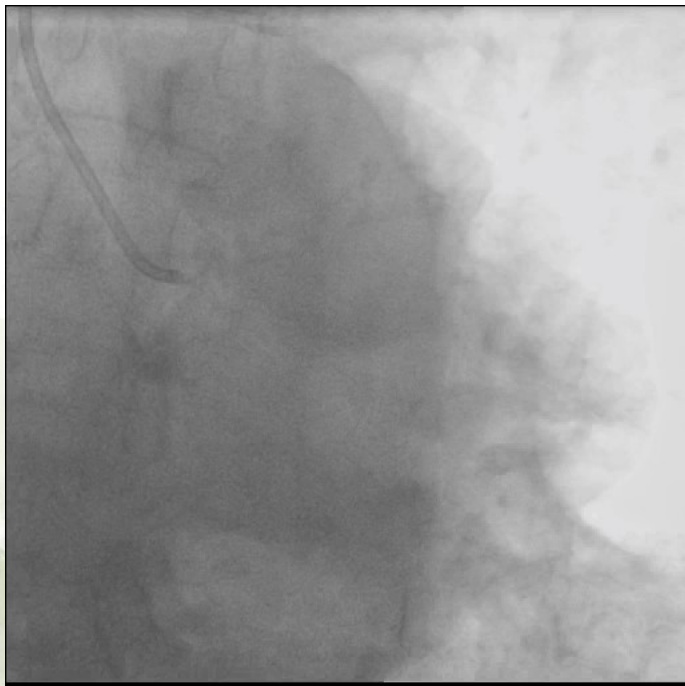


CCG (01/2024)

Enfermedad severa de 3 vasos



Cinecoronariografía



CCG (01/2024)

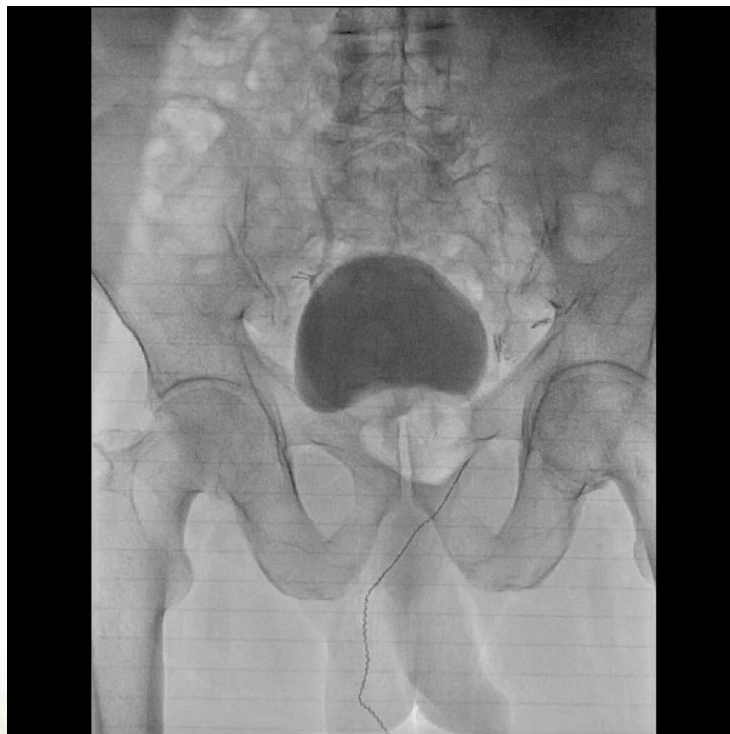Enfermedad severa de 3 vasos



MERLO 2024
JORNADAS CIENTÍFICAS Y GREIALES
del 29 nov al 1 dic



Angiografía MMII





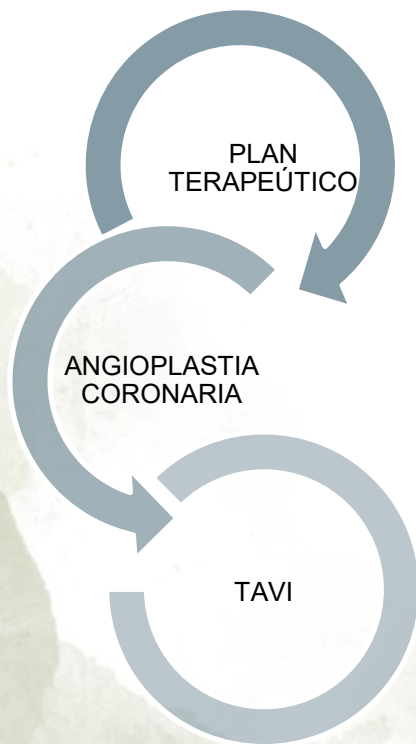
MERLO 2024

JORNADAS CIENTÍFICAS Y GREMIALES

del 29 nov al 1 dic



HEART TEAM



STS: 4.35 %
EURO SCORE: 2.19%
ARGEN SCORE: 46.5
FRIED: FRÁGIL
SINTAX SCORE: 17

En un primer tiempo.
Angioplastia Coronaria de
Descendente Anterior y
Circunfleja.

En un segundo tiempo.
Implante valvular aórtico
transcatereter.
Válvula autoexpandible
Corevalve No. 29

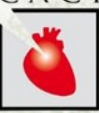

MERLO 2024

JORNADAS CIENTÍFICAS Y GREIALES

del 29 nov al 1 dic

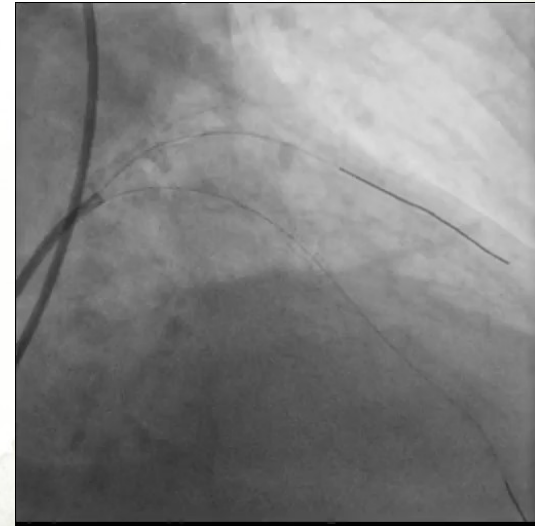
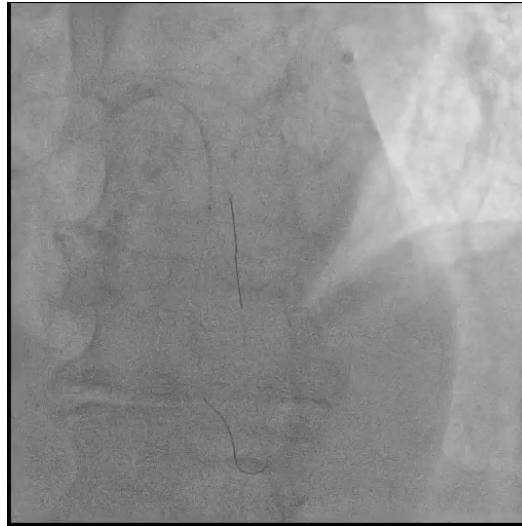
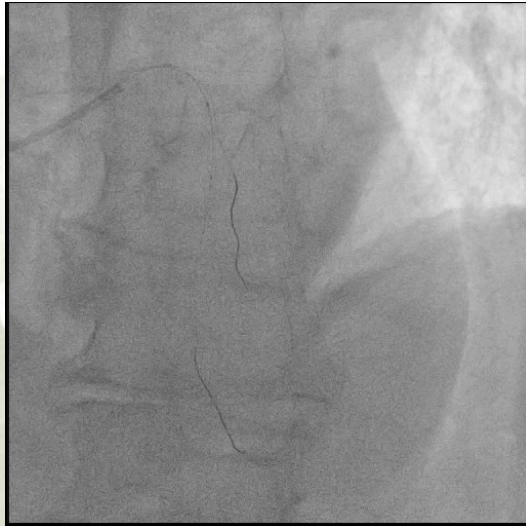CACI



Angioplastia Coronaria

- Acceso radial derecho
- Introdutor valvulado 6 French
- Catéter guía de Coronaria Izquierda
- Dos cuerdas atraumáticas 0.014"
- Balón Complaciente 2.5 x 18 mm
- Stents farmacológicos **2.5 x 18 mm**, **2.5 x 13 mm** y **2.25 x 18 mm**

ATC DA con
predilatación





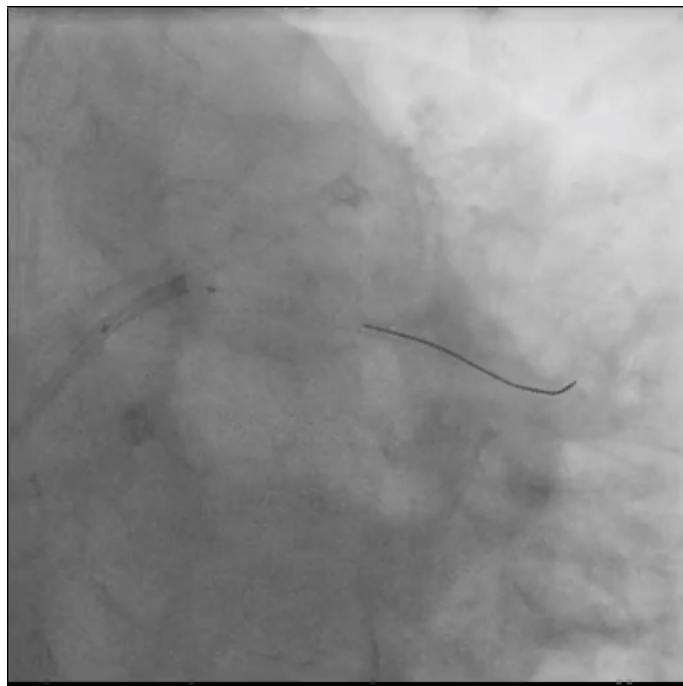
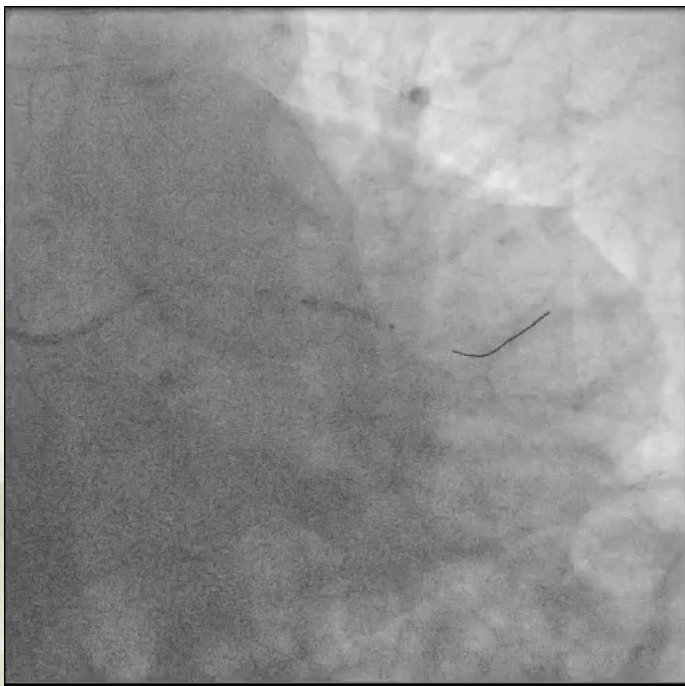MERLO 2024

JORNADAS CIENTÍFICAS Y GREIALES

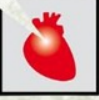del 29 nov al 1 dic



Angioplastia Coronaria

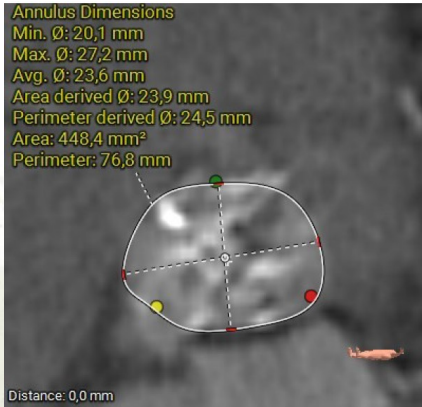


ATC CX
Stenting directo

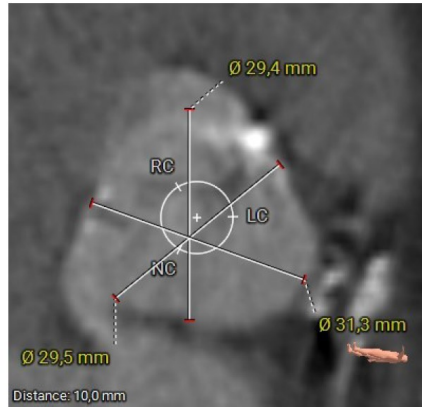


Planificación -TAVI

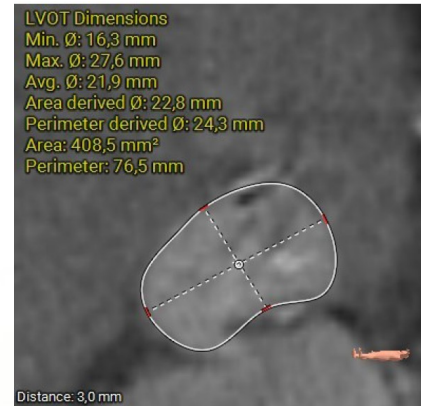AngioTC



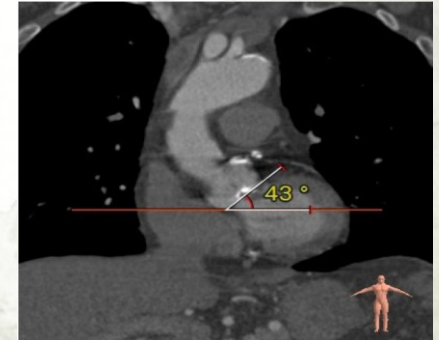
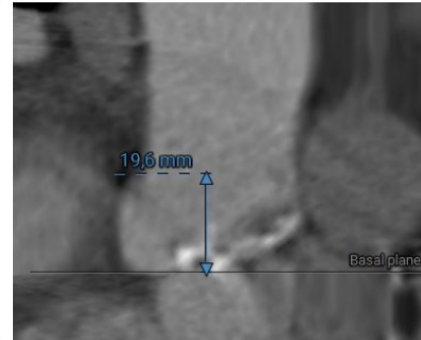
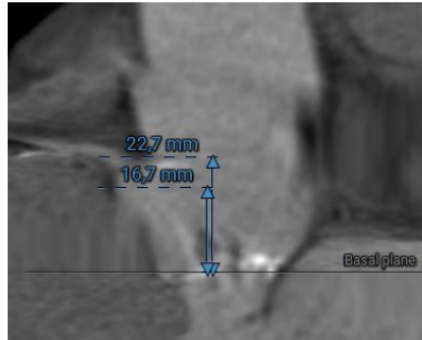
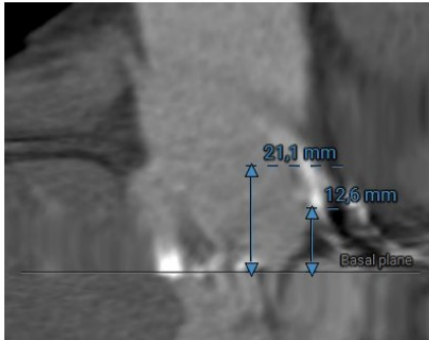
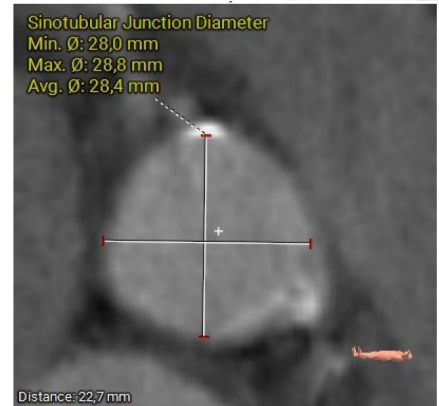LCC



RCC



NCC





MERLO 2024

JORNADAS CIENTÍFICAS Y GREMIALES

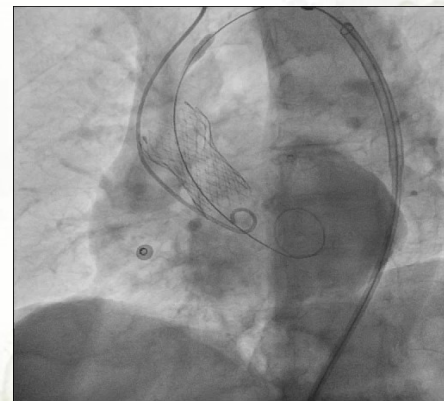
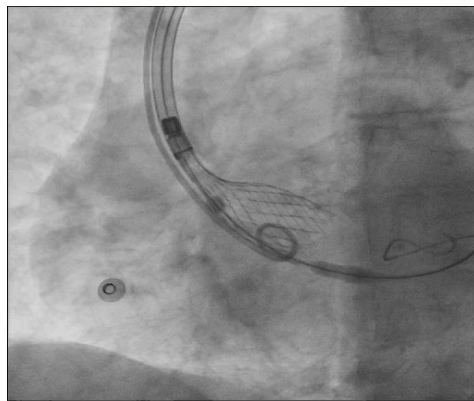
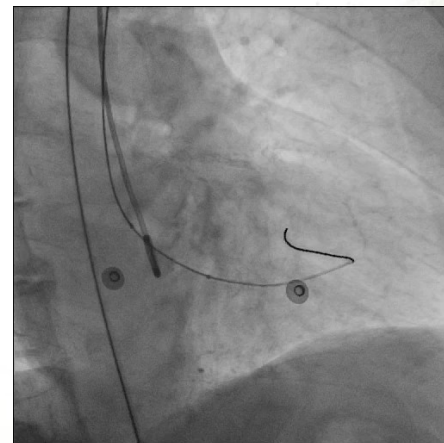
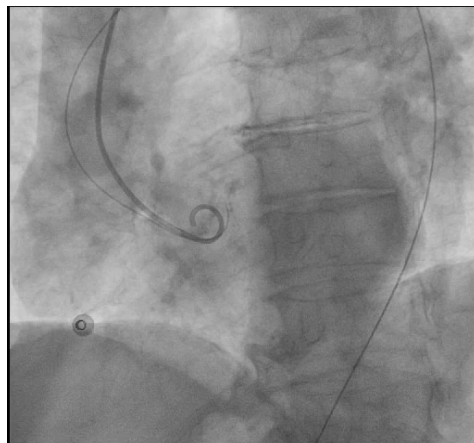
del 29 nov al 1 dic



Planificación -TAVI

10/2024 Válvula Corevalve No. 29

- Anestesia: NLA
- Acceso Art. Radial derecho. Introdutor: 6 Fr, Pig tail.
- Acceso Art. Femoral Izquierda guiado por Fluoroscopia. Introdutor: 6 Fr. Mas 2 sistemas de cierre vascular Proglide, en hs 10 y 2.
- Acceso Venoso femoral Derecho. Introdutor: 8 Fr.
- Heparina: 10.000 UI (ajustado a peso corporal).
- Aortograma/ senografía a través del PigTail.
- Catéter AL 1 hasta plano valvular con guía J (Intercambio de cuerda extrasoporte)
- Recambio a Introdutor Sentrant: 18 Fr
- Estimulación de MCP Wire
- Predilatación Balón 18.
- Avance de sistema de delivery de la válvula.
- Vista de implante: Cusp overlap Proyección: RAO: 31°, Caudal: 23°.
- Implante de Válvula Corevalve No. 29 bajo Estimulación de MCP Wire





MERLO 2024

JORNADAS CIENTÍFICAS Y GREMIALES

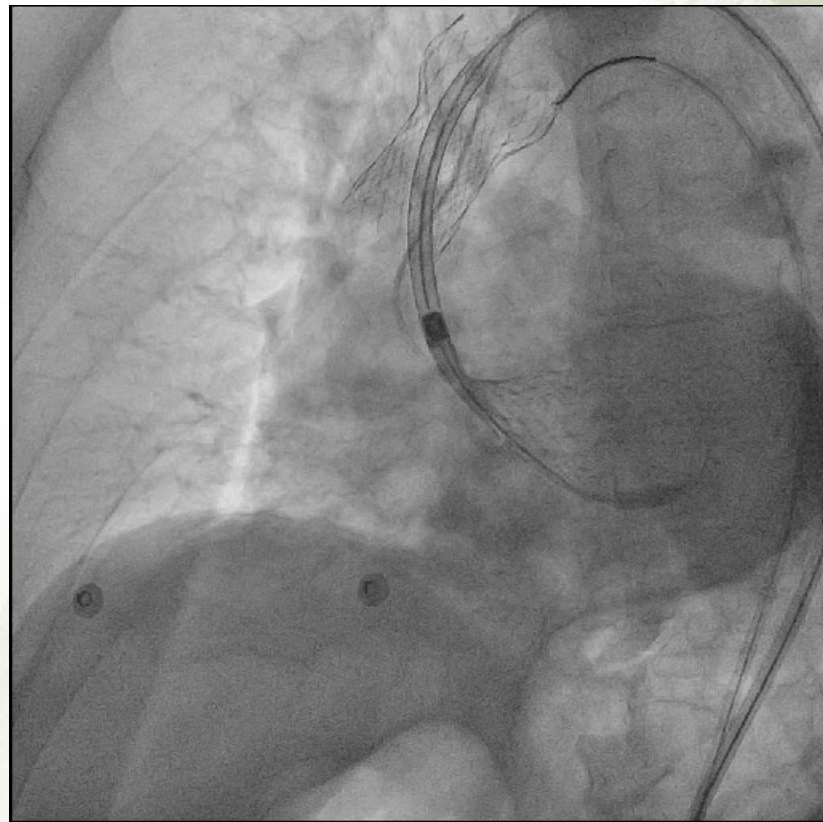
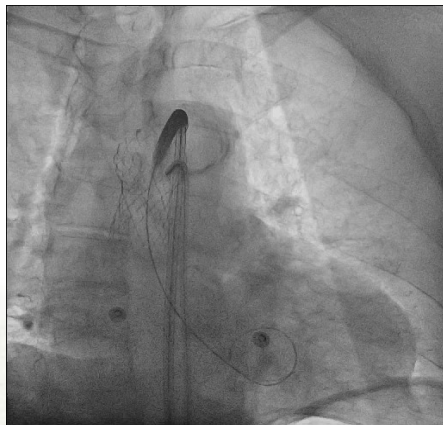
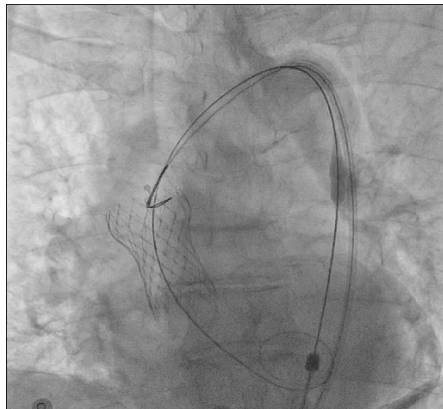
del 29 nov al 1 dic



Replanificación -TAVI

2° Válvula Corevalve No. 29

- Anestesia: General
- Acceso Art. Radial derecho. Vendaje Compresivo.
- Acceso Art. Femoral Derecho guiado por Fluoroscopia. Introdutor: 6 Fr.
- Heparina: 2500 UI.
- Sistema de lazo endovascular, 6 Frch.
- Reposicionar protesis válvular en Ao Ascendente/ Cayado Aórtico.
- Avance de sistema de delivery de la válvula.
- Implante de Segunda Válvula Corevalve No. 29 bajo Estimulación de MCP Wire





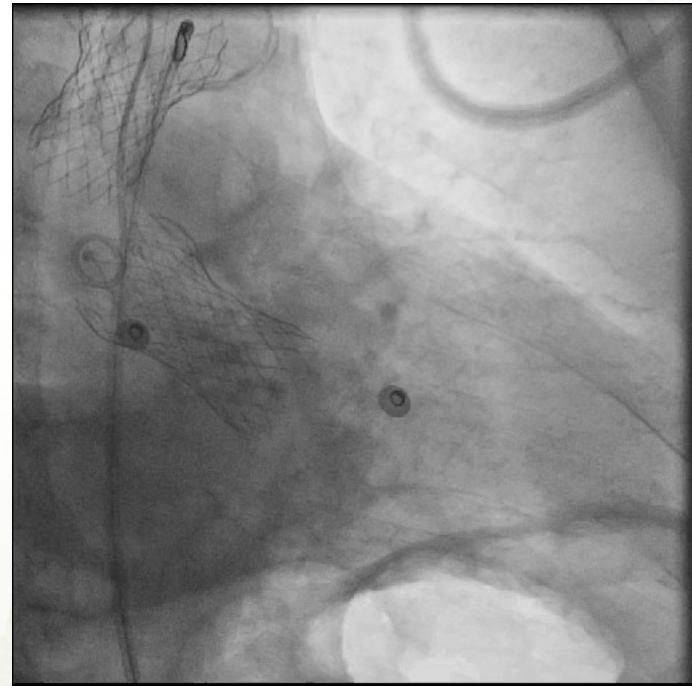
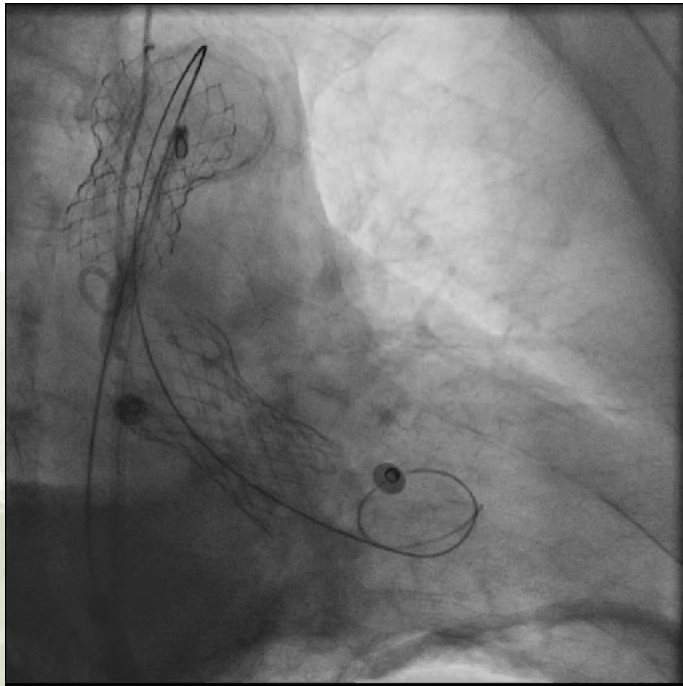
MERLO 2024

JORNADAS CIENTÍFICAS Y GREIALES

del 29 nov al 1 dic



Control Pos Implante





MERLO 2024

JORNADAS CIENTÍFICAS Y GREMIALES

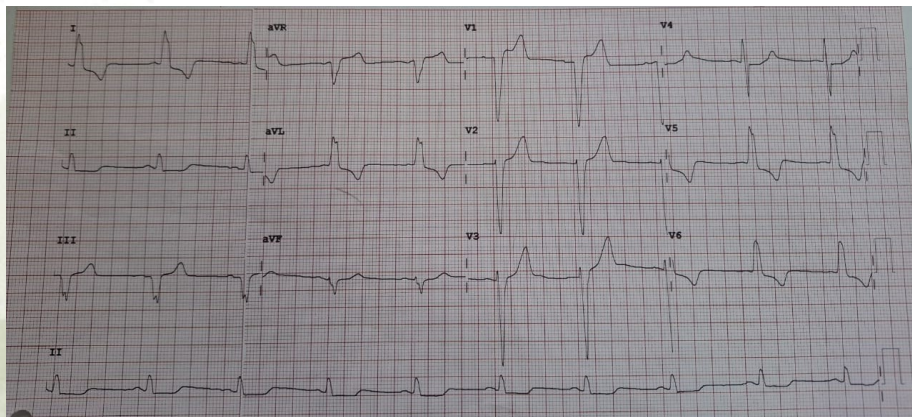
del 29 nov al 1 dic



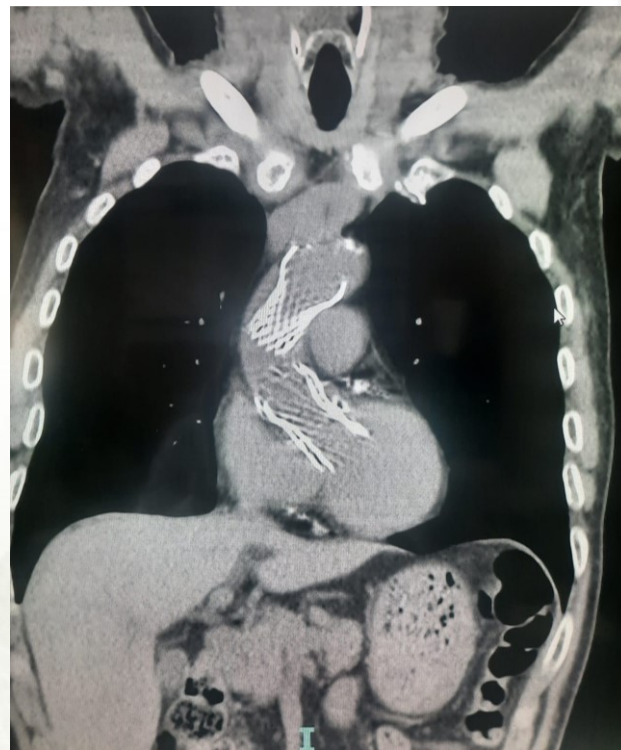Seguimiento

TC tórax

Paciente hemodinámicamente estable.
Eco bed side, GM 1.7 mmHg. Sin leak periprotésico
Alta sanatorial al 5° día.



ECG pos TAVI





MERLO 2024

JORNADAS CIENTÍFICAS Y GREMIALES

del 29 nov al 1 dic



GRACIAS