



MERLO 2024
JORNADAS CIENTÍFICAS Y GREMIALES
del 29 nov al 1 dic

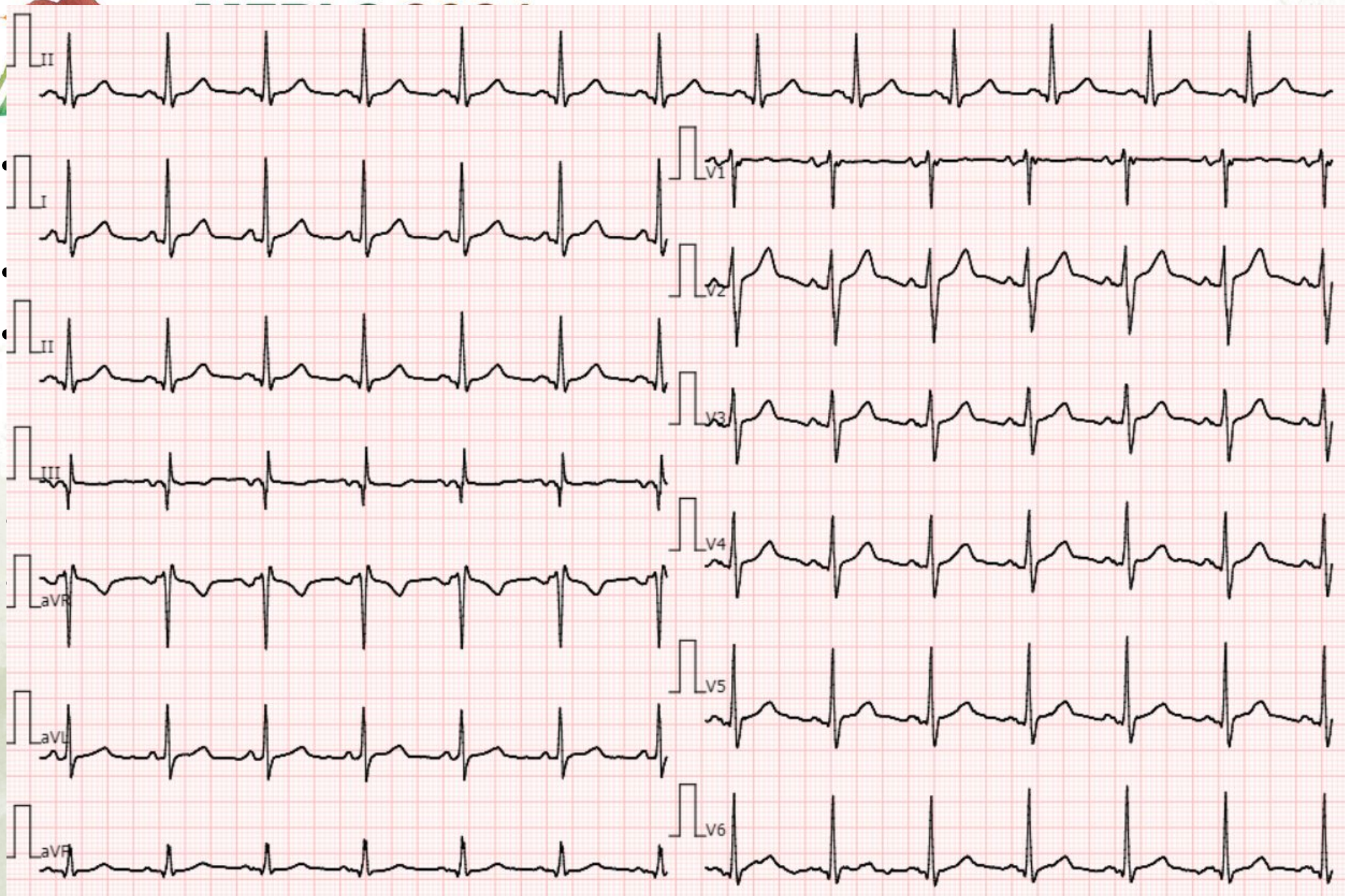


“DISECCIÓN AÓRTICA TIPO B: TRATAMIENTO CON ENDOPROTESIS Y FENESTRACIÓN IN SITU”

JORNADAS CIENTÍFICAS Y GREMIALES CACI 29-01/11/2024



- Paciente refiere dolor epigástrico irradiado a dorso de 48 horas de evolución, secundario a transgresión alimentaria, de intensidad 6/10, intermitente. Recurre a la guardia de su localidad de origen (Concaran) donde se le realiza ecografía abdominal el 03/10 y se observa disección de aorta abdominal, con luz falsa móvil.
- Se solicita derivación de urgencia a esta institución, donde llega con tendencia a la HTA.
- Ingresa por servicio de urgencias y se realizó angiotomografía de aorta torácica y abdominal, donde se observa presencia de aparente luz falsa que inicia desde aorta ascendente, recorre todo el árbol arterial, disecado hasta iliaca izquierda distal, no comprometiendo arterias renales.
- Se interna en UCO.



adre



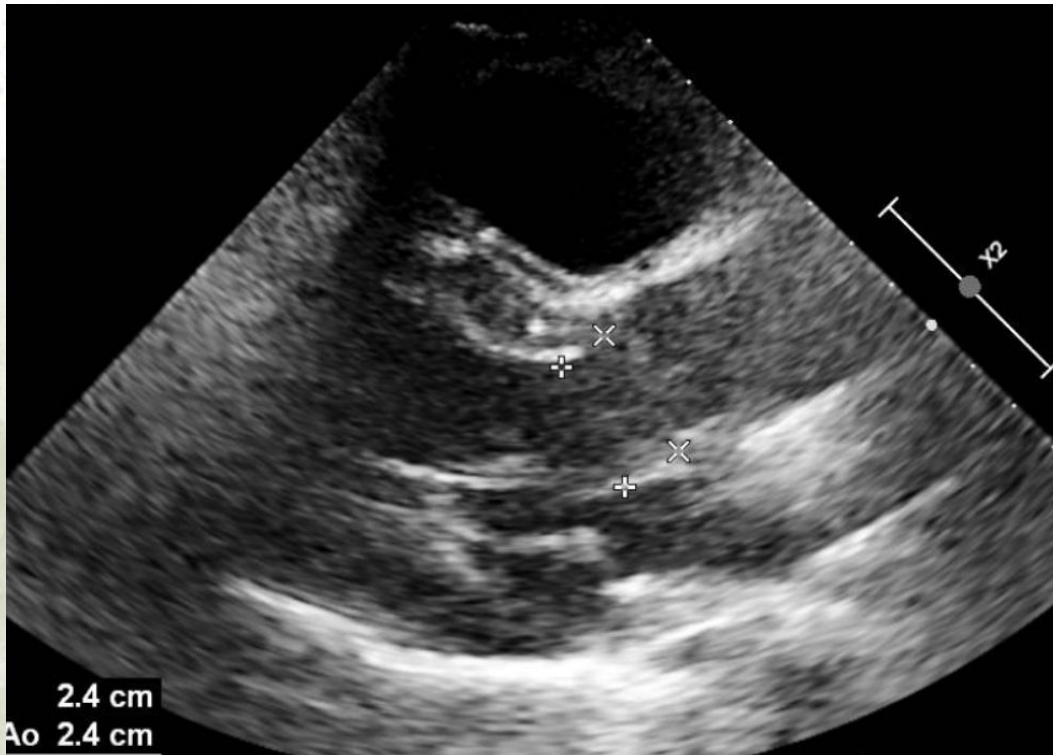
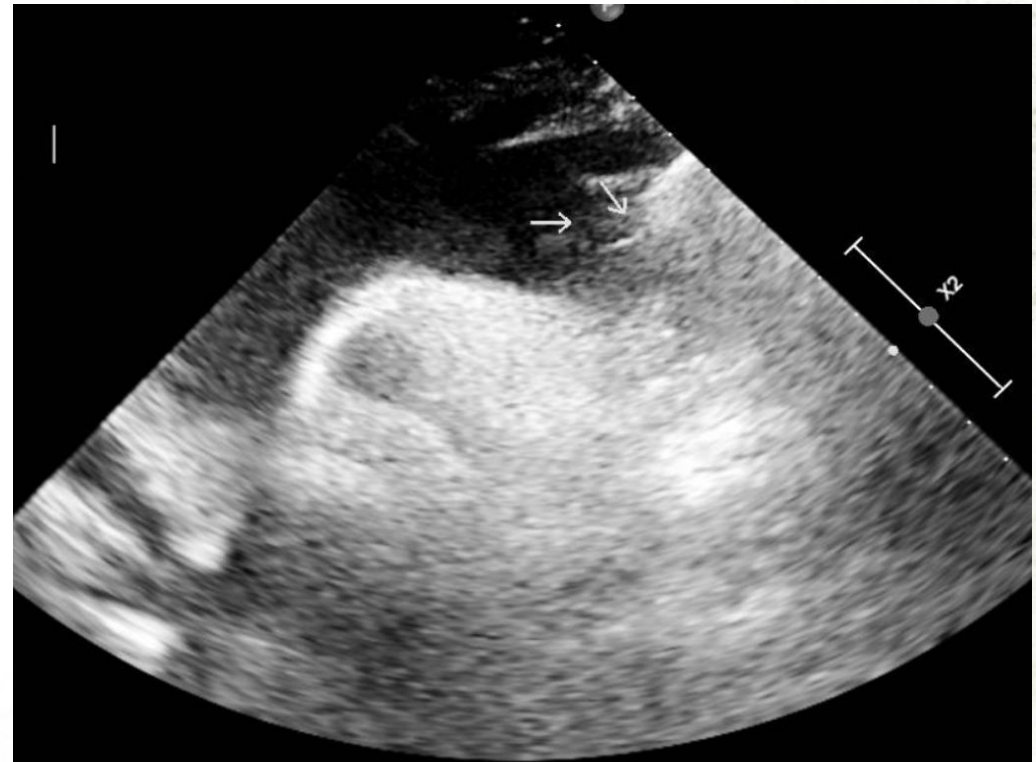
MERLO 2024

JORNADAS CIENTÍFICAS Y GREMIALES

del 29 nov al 1 dic



- **Ecodoppler vasos de cuello:** Estudio normal, no se detectan imágenes de disección. Grosor miointimal normal. flap de disección que se origina en la aorta descendente luego del origen de la subclavia izquierda, disección tipo B de stanford.



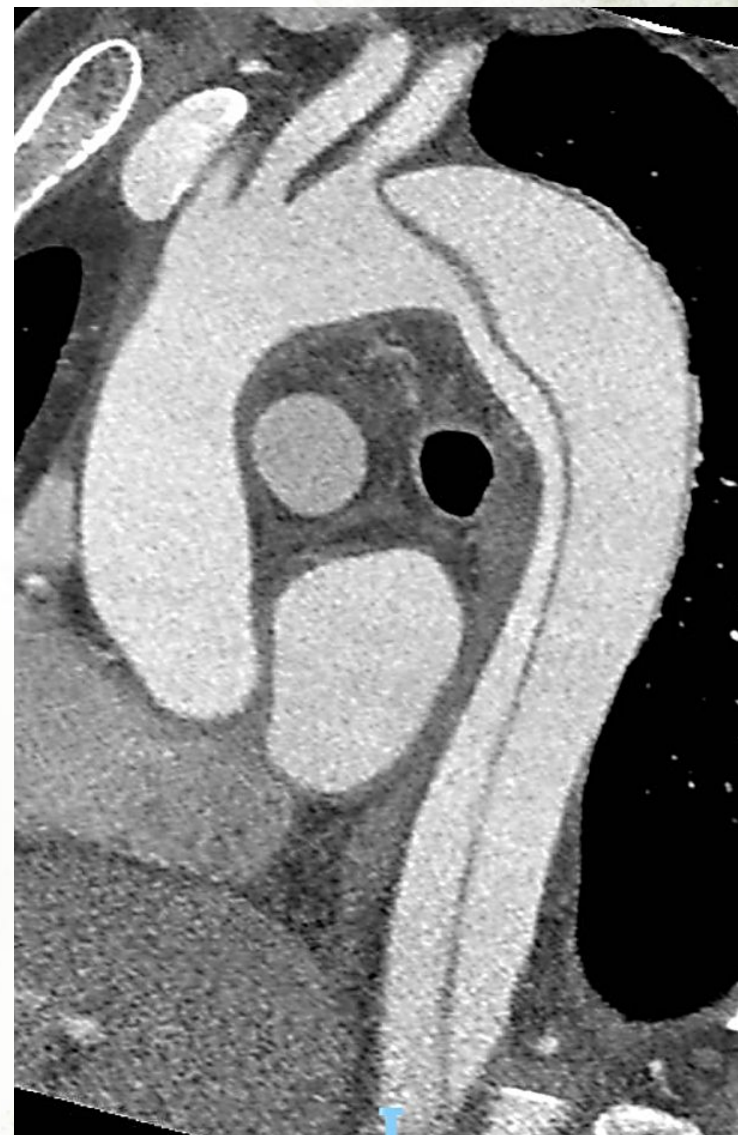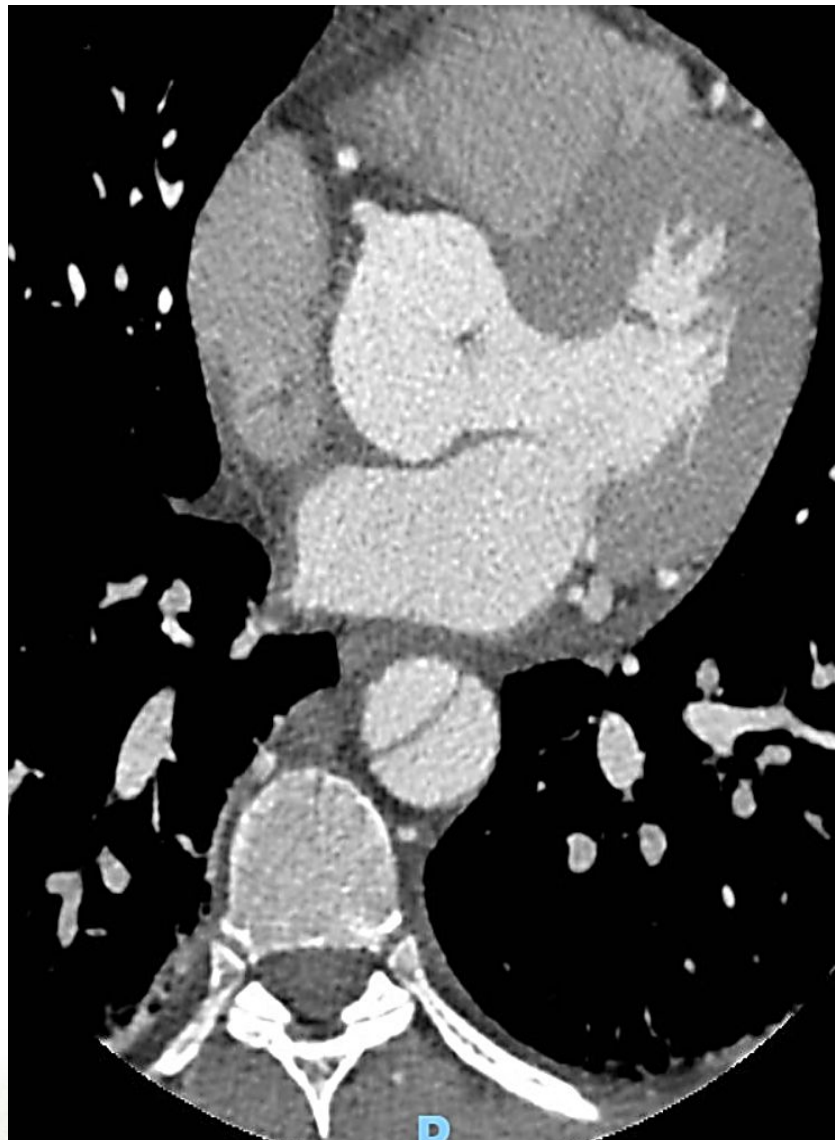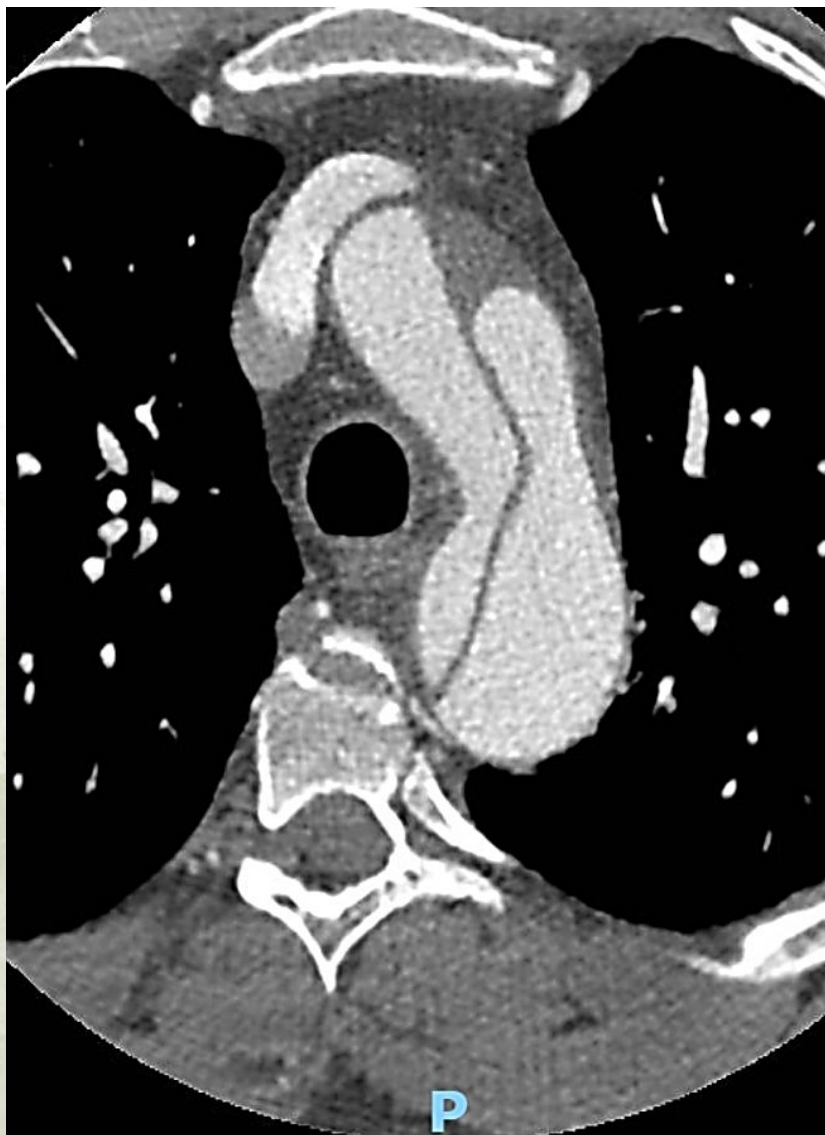Ecocardiograma transesofágico: VI de tamaño normal, AI de tamaño normal. VD y AD normales. VAo trivalva con IAo mínima. Dilatación leve 40mm de aorta ascendente, se visualiza flap de disección luego del origen de la subclavia izquierda. Se confirma disección luego del origen de la subclavia izquierda tipo B.

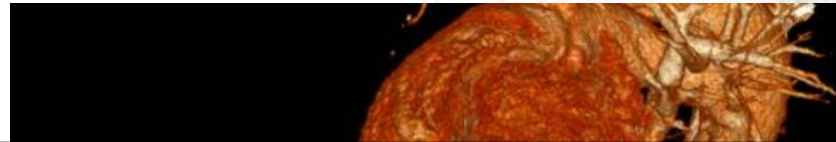
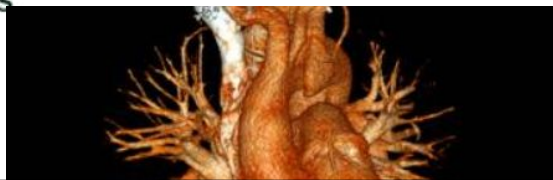



MERLO 2024

JORNADAS CIENTÍFICAS Y GREMIALES

del 29 nov al 1 dic






Angiotomografía multicorte de torax abdomen y pelvis con contraste: Se reconoce flap de disección aórtica que comienza inmediatamente posterior al origen de la arteria subclavia izquierda, se extiende por la aorta descendente, abdominal hasta la arteria iliaca externa izquierda. Compromete el ostium de la arteria subclavia izquierda. compatible con disección tipo stanford B.

Se obtuvieron las siguientes medidas: porción tubular: 30mm, aorta descendente: 27mm. La válvula aórtica es trivalva. correcta emergencia de los vasos supraaórticos, los cuales presentan flujo y calibre conservado. Aorta abdominal es de diámetros conservados. arteria ilíaca primitiva, interna y externa derecha de características conservadas.

Coro-TAC: Se reconoce flap de disección aórtica que comienza inmediatamente posterior al origen de la arteria subclavia izquierda. Anillo valvular: 25.2mm, porción sinusal:42mm, unión sinotubular:32.2mm. Válvula aórtica es trivalva, sin engrosamiento de sus valvas. el score de calcio de las arterias coronarias es de 0 unidades agatston. Dominancia coronaria es derecha. correcta emergencia de vasos supraaórticos, los cuales presentan flujo y calibre conservado.





MERLO 2024
JORNADAS CIENTÍFICAS Y GREIALES
del 29 nov al 1 dic



Optimización de la fusión de imágenes en un procedimiento complejo

Prof. Lic. Darío G. Petit

Clinical Application Specialist - IGT Platino

29 de Noviembre de 2024



Let's work together

S
C
I
T
I
F
I
C
A
S

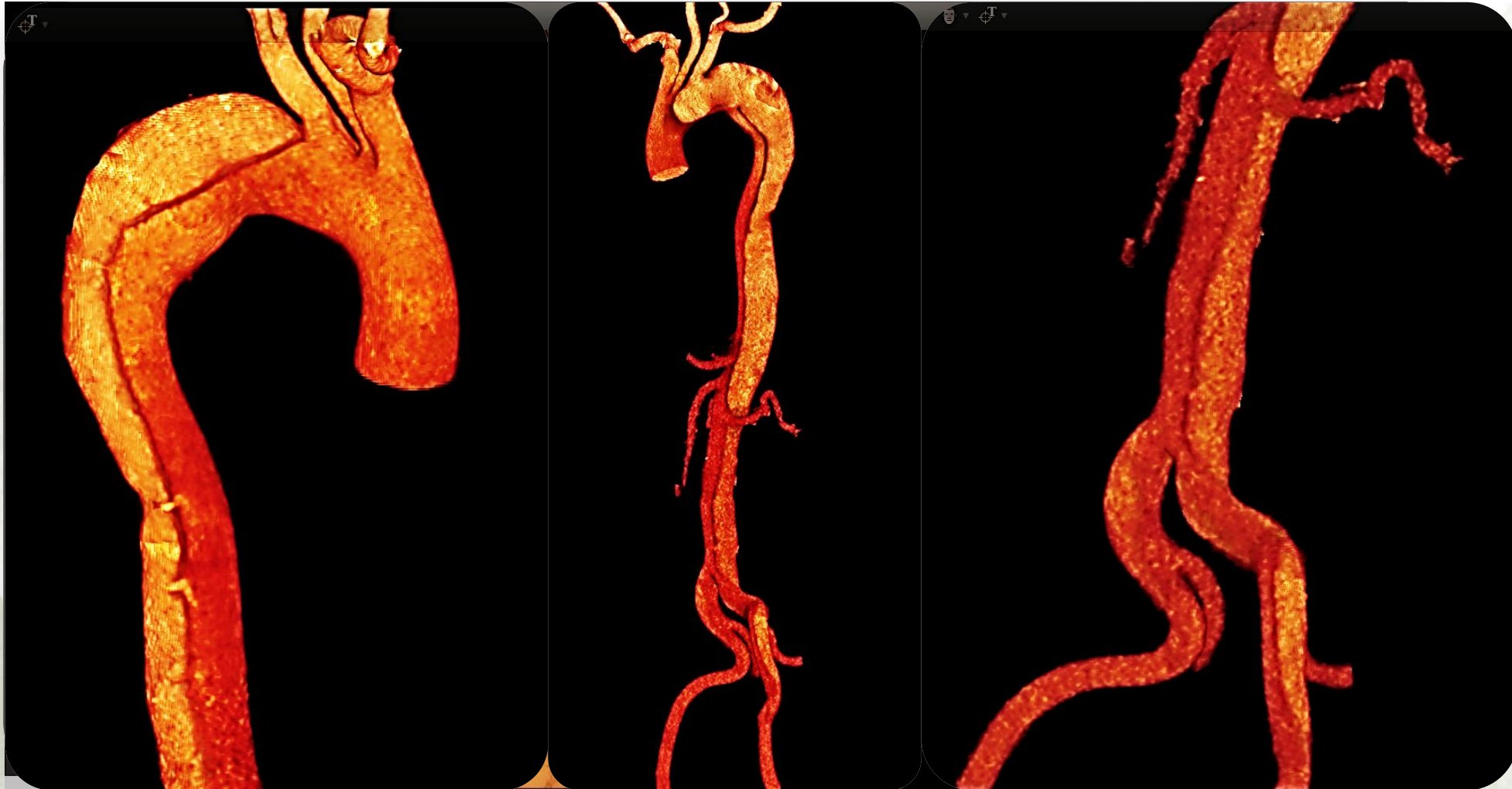

DESAFIOS DEL PROCEDIMIENTO

- Tipo de lesión
- El nacimiento de la A. Sub. Izq. muy cercana a la disección.
- El tiempo de la intervención, el uso de medio de contraste, y la exposición de altas dosis de radiación, por ser un procedimiento complejo.
- Trabajar en una sala completamente híbrida y con un angiógrafo Philips Azurion 7 FlexArm.

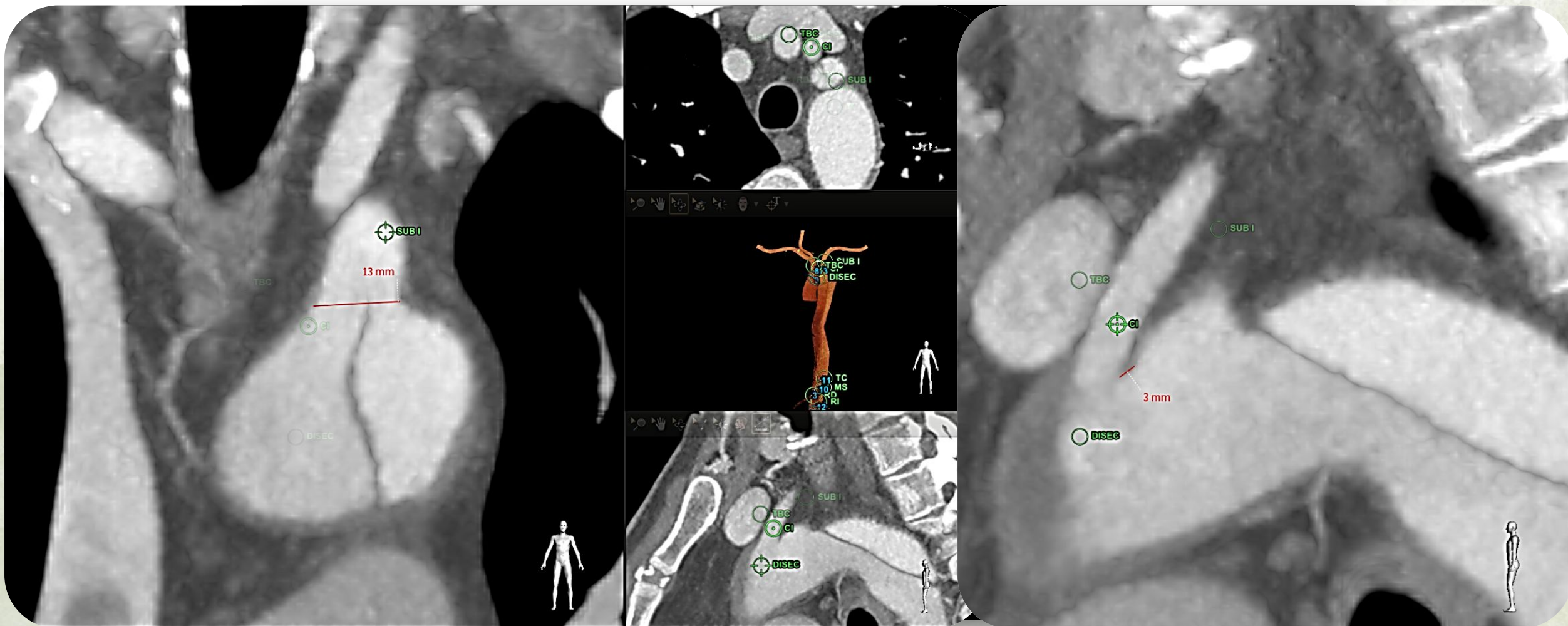

VesselNavigator - Segmentation



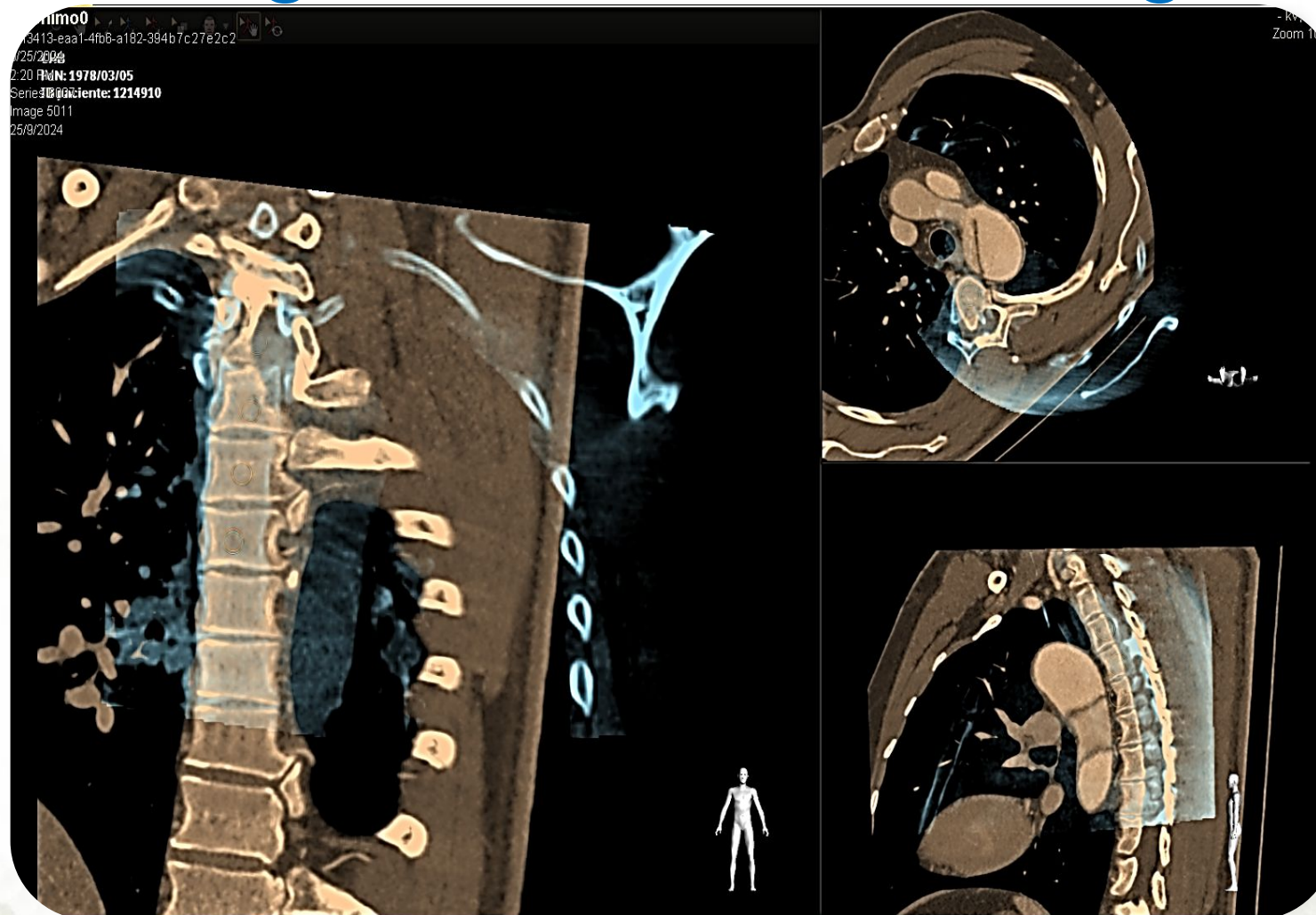


VesselNavigator- Planning



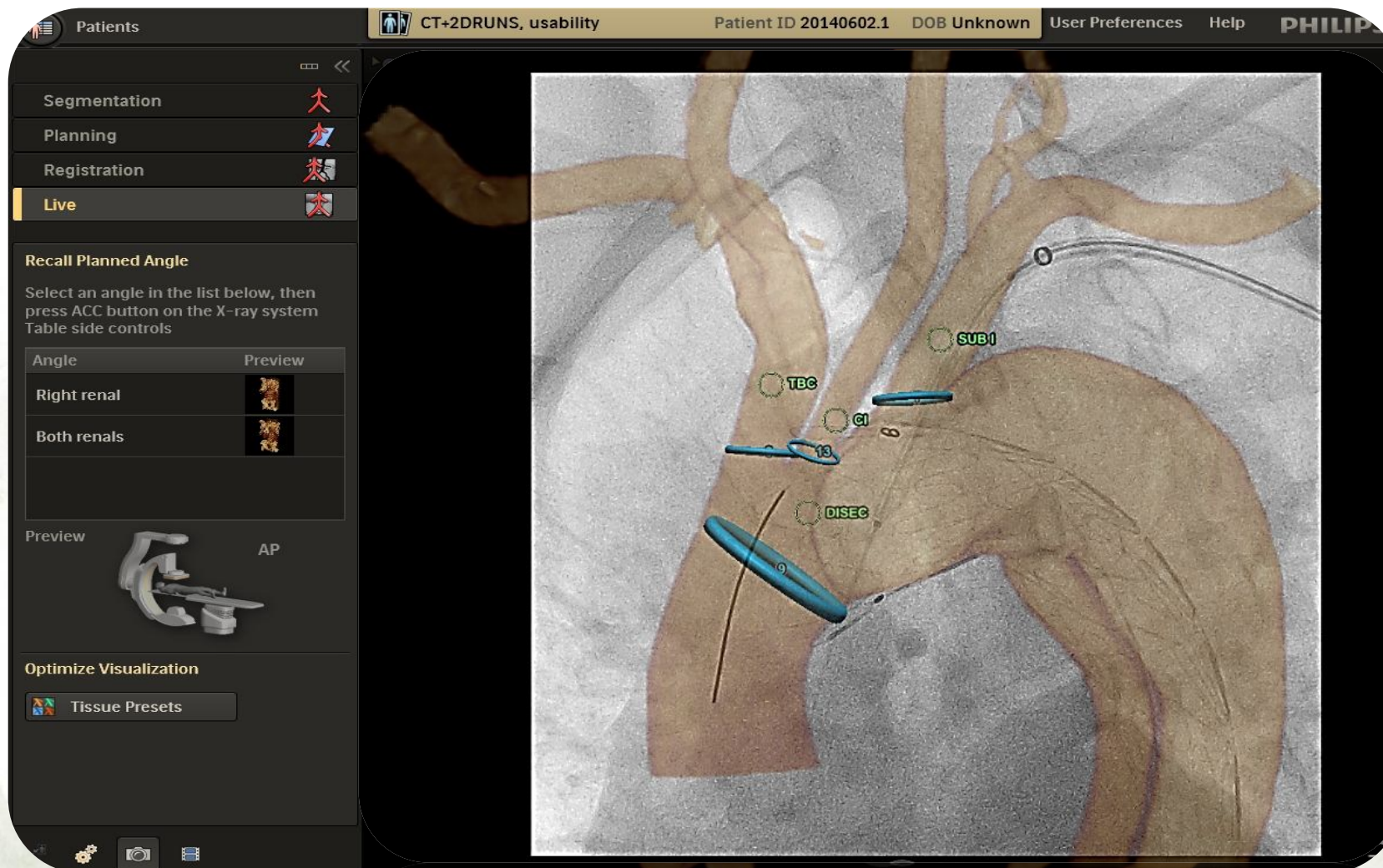


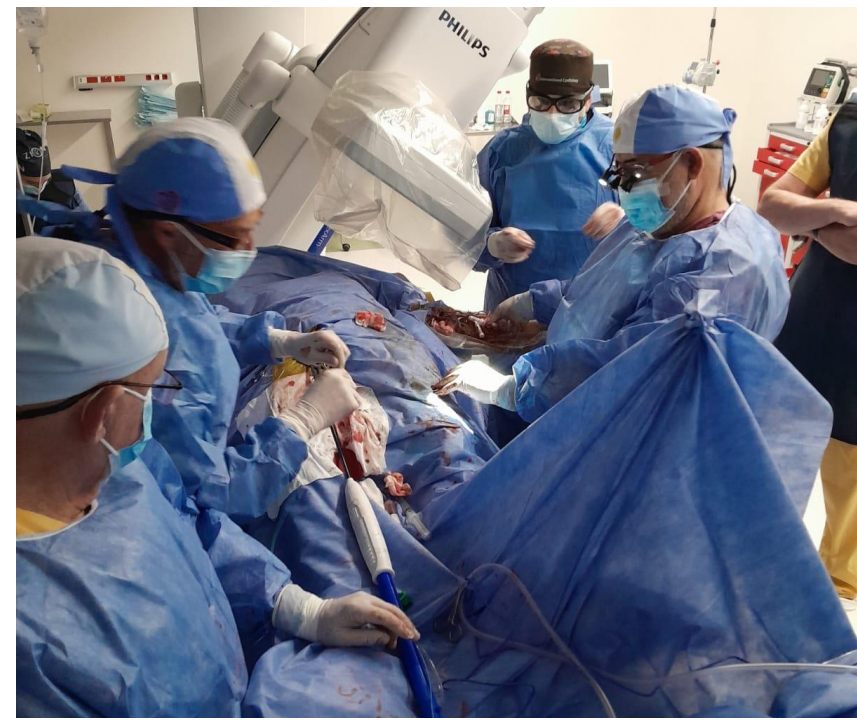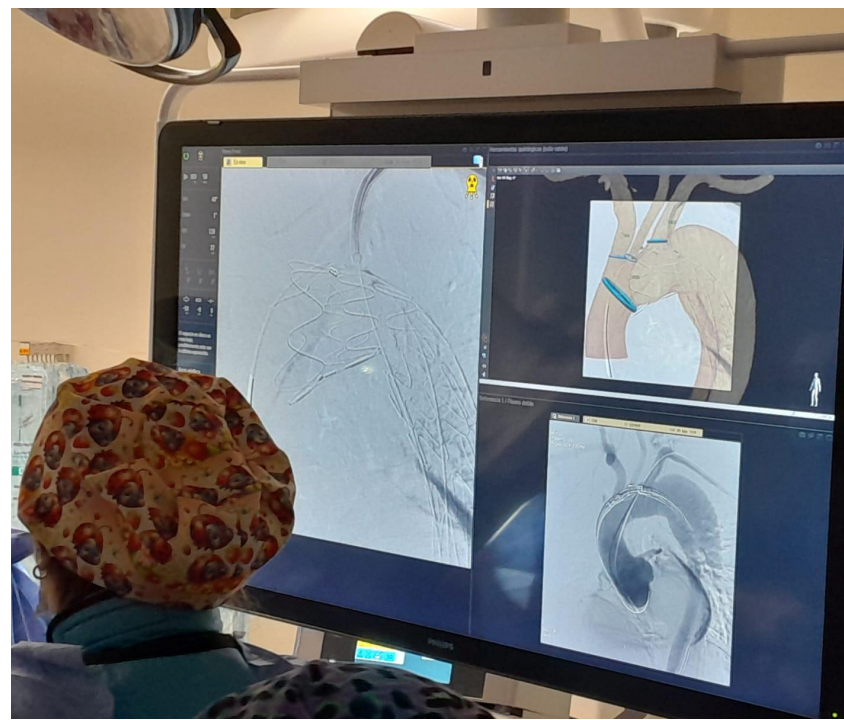
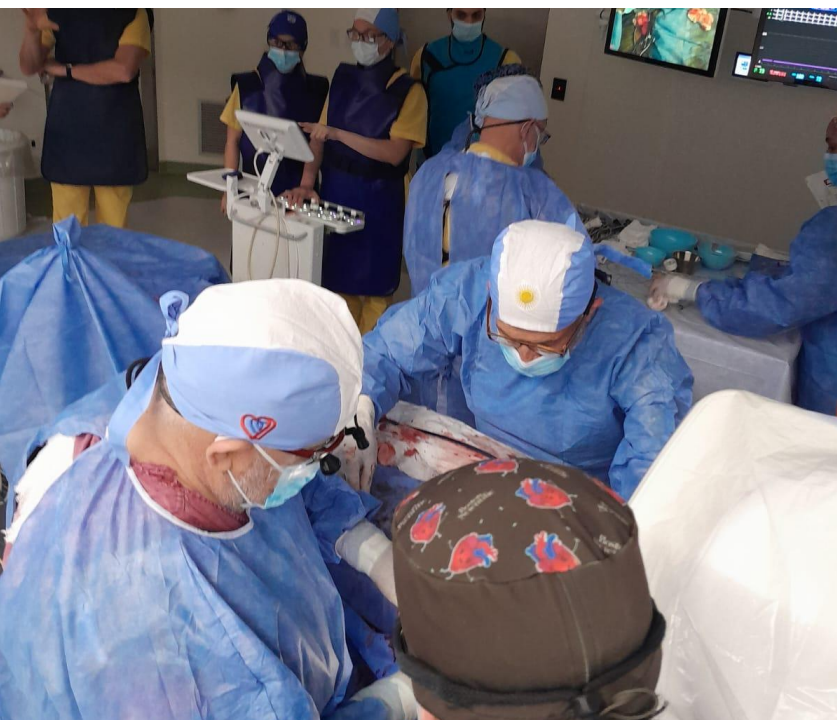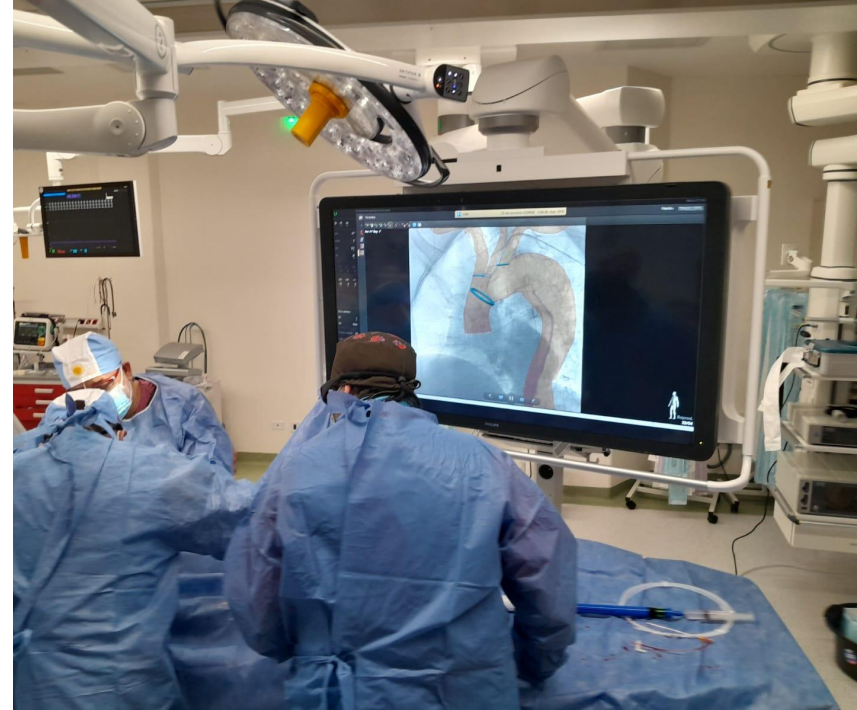
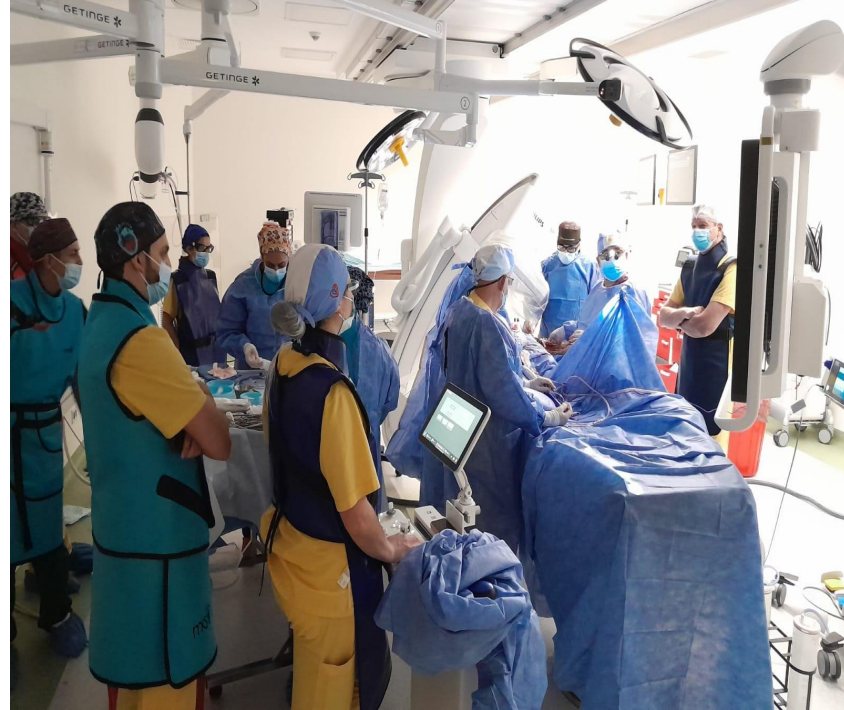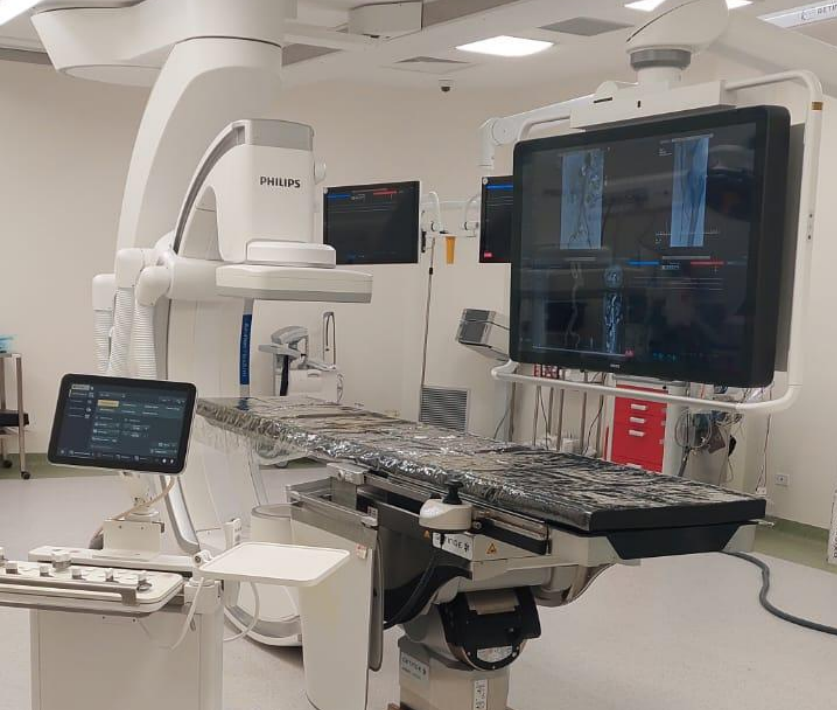VesselNavigator- 2D and 3D Registration

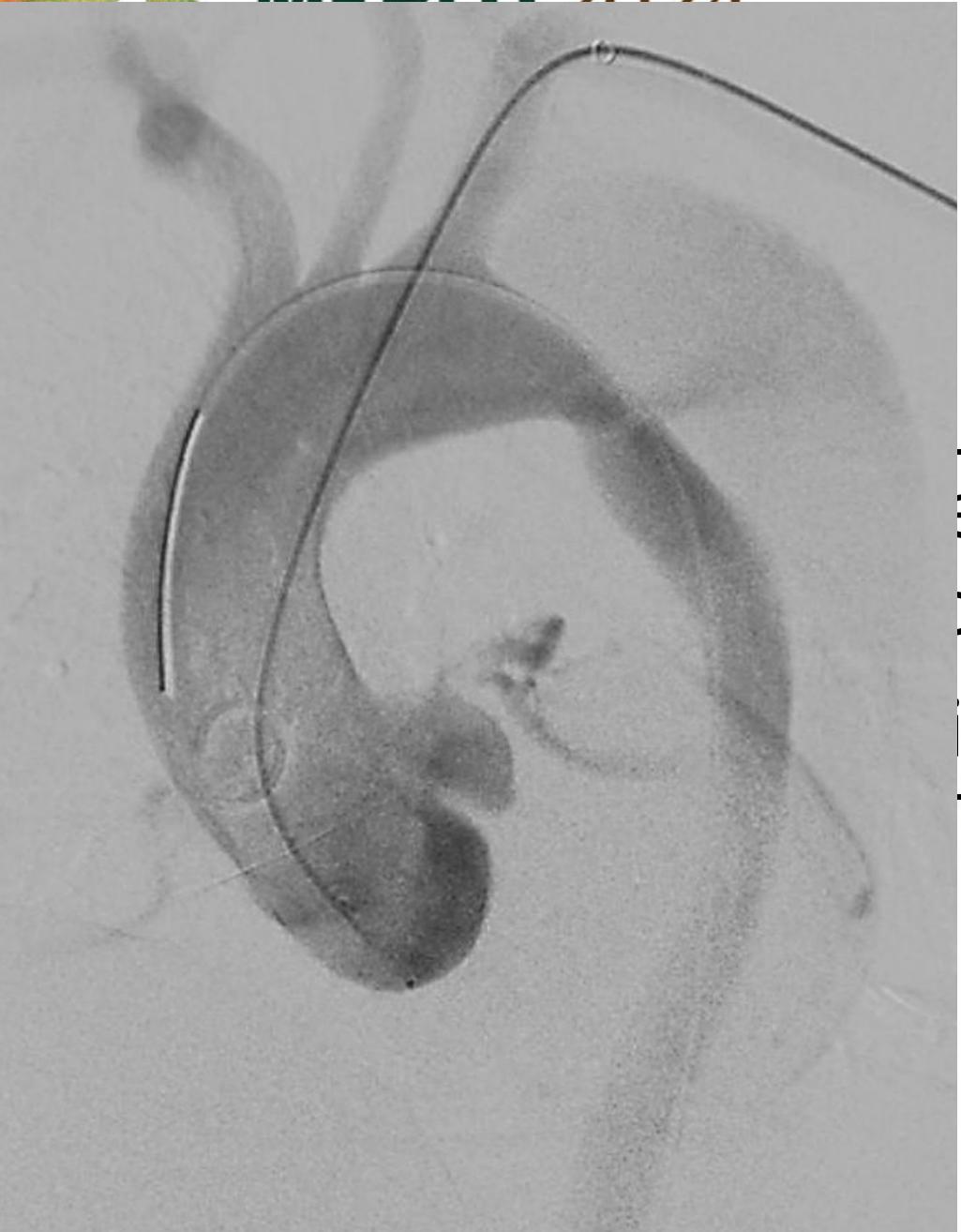




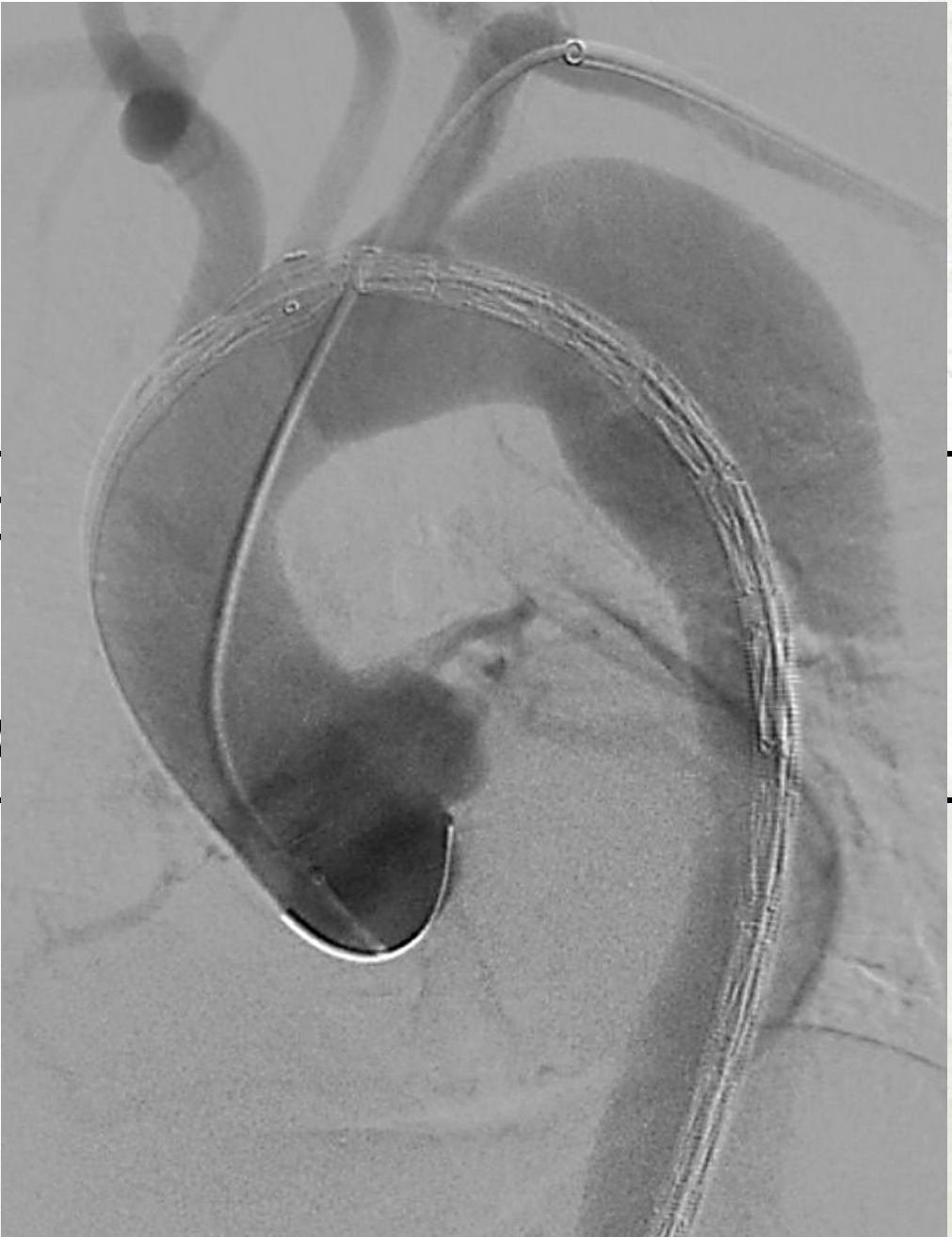VesselNavigator- Live Image Guidance







endo
or.
in co

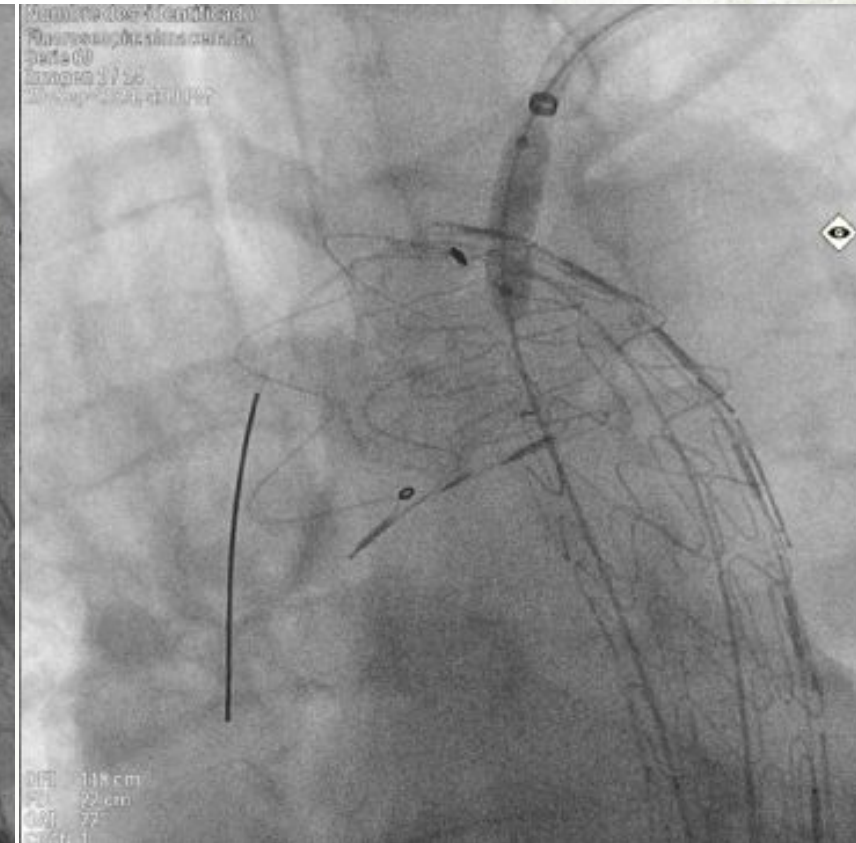
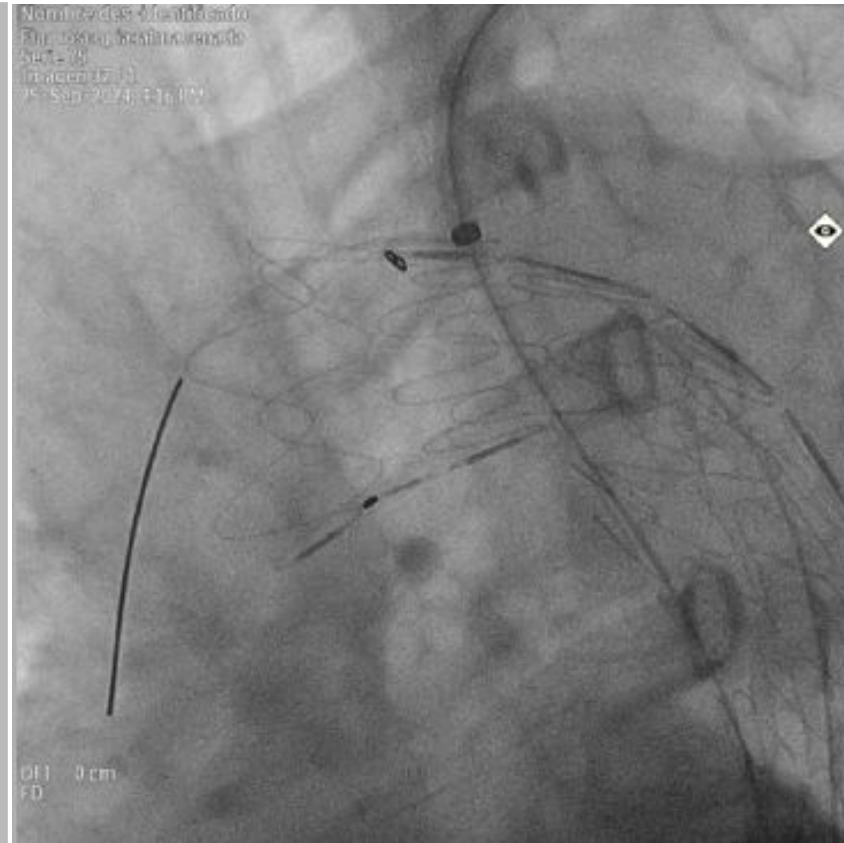




Procedimiento paso a paso

Nombre des-identificado
Arco aórtico 6 cps
Serie 6
Imagen 1-1 / 28
25-Sep-2024, 3:14 PM

DFI 117 cm
FD 42 cm
OAI 47°
CAUD 2°





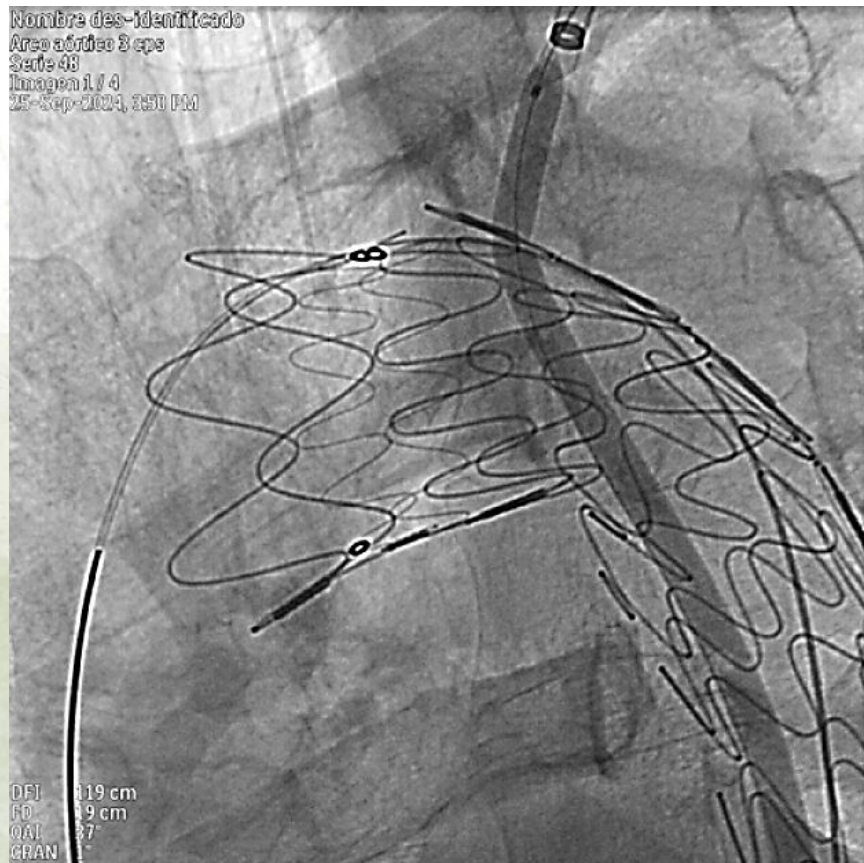
MERLO 2024

JORNADAS CIENTÍFICAS Y GREMIALES

del 29 nov al 1 dic



Nombre des-identificado
Arco aórtico 3 cps
Serie 48
Imagen 1 / 4
25-Sep-2024, 3:50 PM




DFI 119 cm
FD 49 cm
OAI 27°
GRAN

Nombre des-identificado
Arco aórtico 3 cps
Serie 11
Imagen 1-1 / 13
25-Sep-2024, 3:25 PM

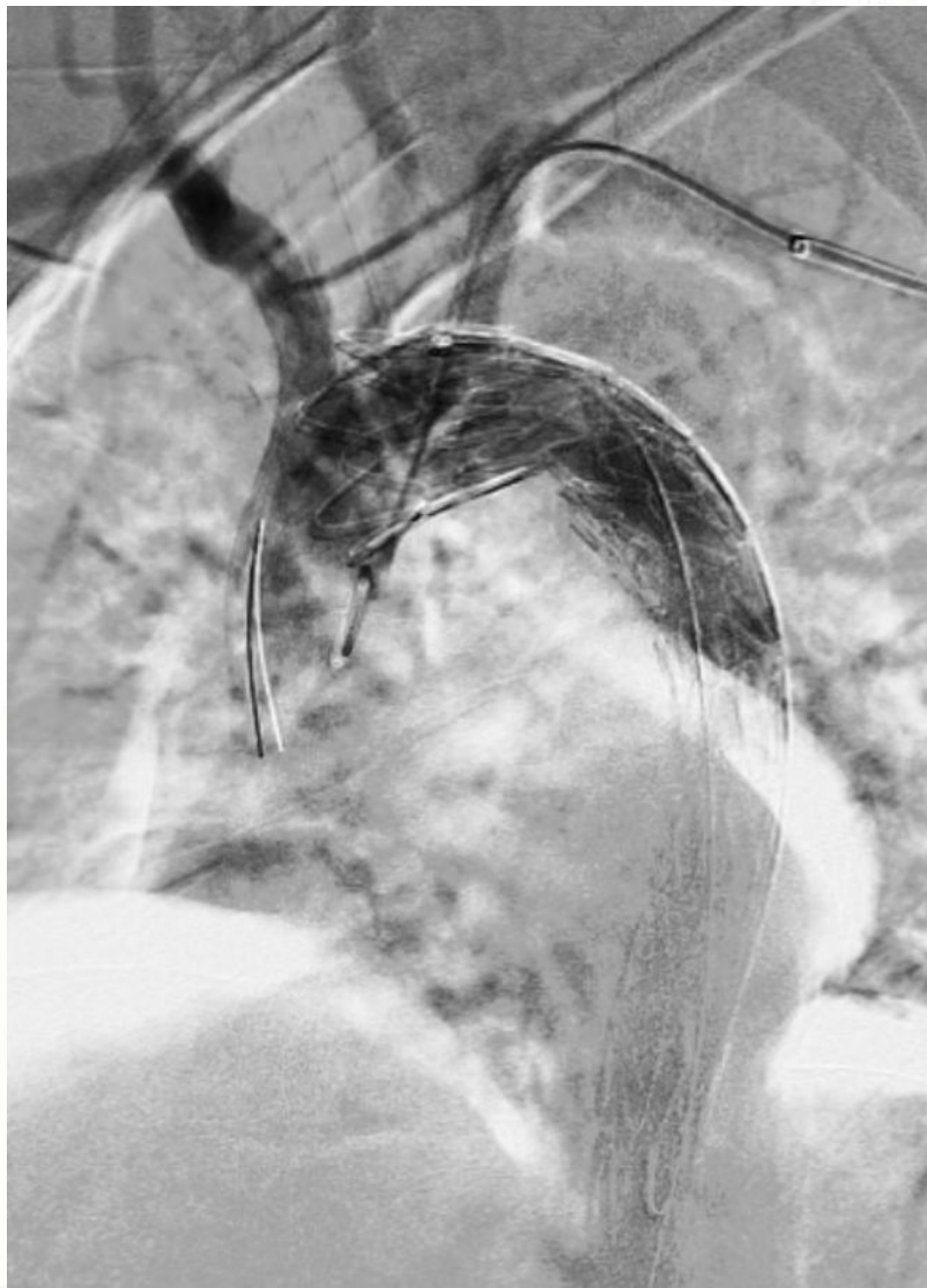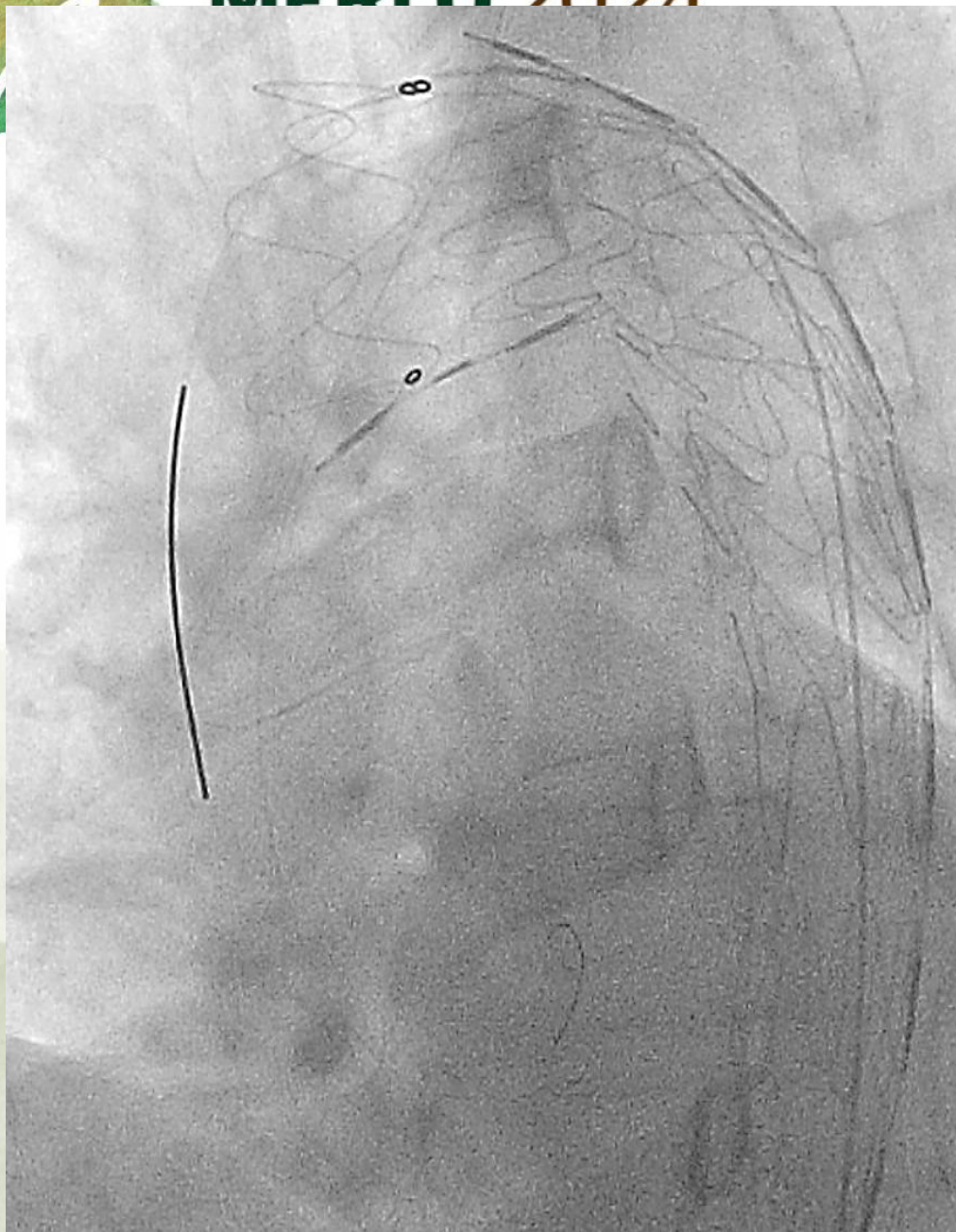


DFI 117 cm
FD 42 cm
OAI 47°
CAUD 2°

Nombre des-identificado
Arteria der. 30 cps Baja
Serie 91
Imagen 1-1 / 209
25-Sep-2024, 4:36 PM



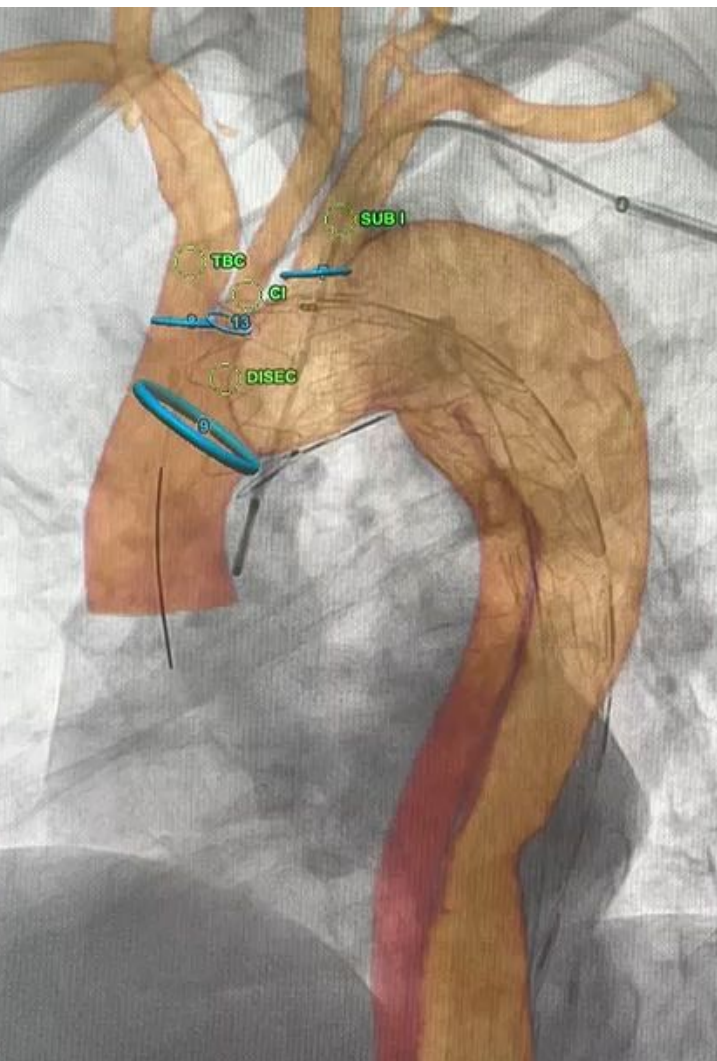
DFI 118 cm
FD 48 cm
OAI 44°
GRAN 1°





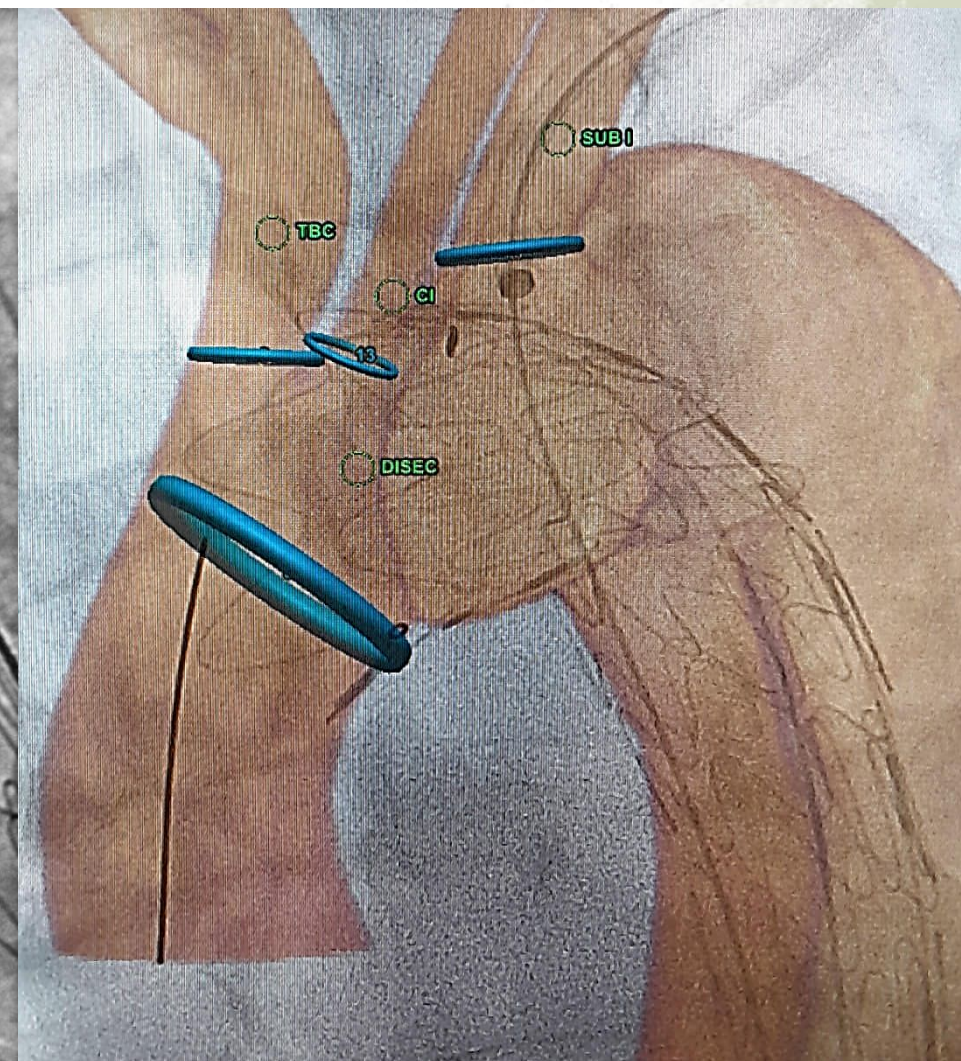
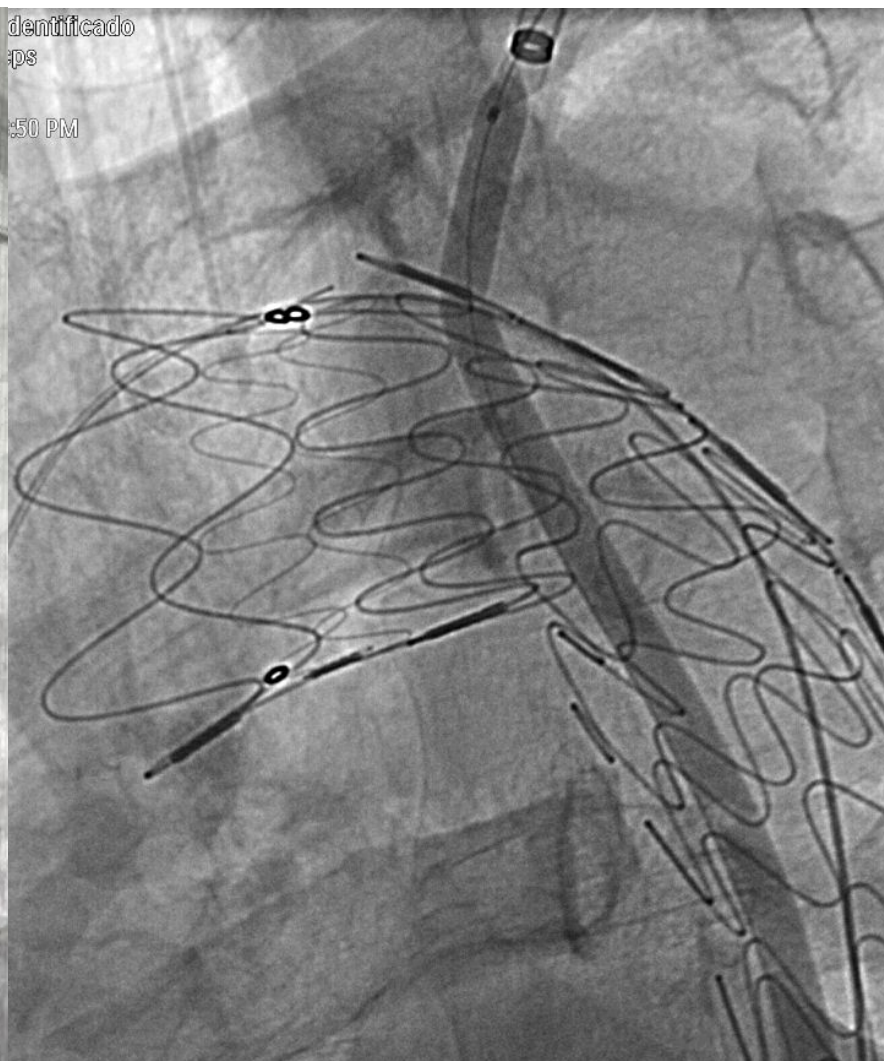
MERLO 2024

JORNADAS CIENTÍFICAS Y GREMIALES
del 29 nov al 1 dic



identificado
:ps

50 PM






Control final


Nombre des-identificado
Arteriovenaria der. 30 cps Baja
Tubo 91
Imagen 1-1 / 209
17-Sep-2024, 4:36 PM

118 cm
48 cm
44°
AN 1°

2D



3D sin contraste





MERLO 2024
JORNADAS CIENTÍFICAS Y GREMIALES
del 29 nov al 1 dic



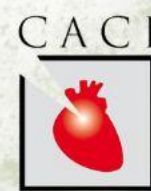
CONCLUSIONES



Let's work together



MERLO 2024
JORNADAS CIENTÍFICAS Y GREMIALES
del 29 nov al 1 dic



Este caso hubiese sido más complejo de tratar, sin esta herramienta, la cual, no es tan costosa y se encuentra disponible en Allura y Azurion 5 y 7. De muy fácil adopción.

El uso del Vessel Navigator, le brindó vital información al equipo salud que, de haberse utilizado solo sustracción, no hubiese sido posible visualizarlas correctamente.

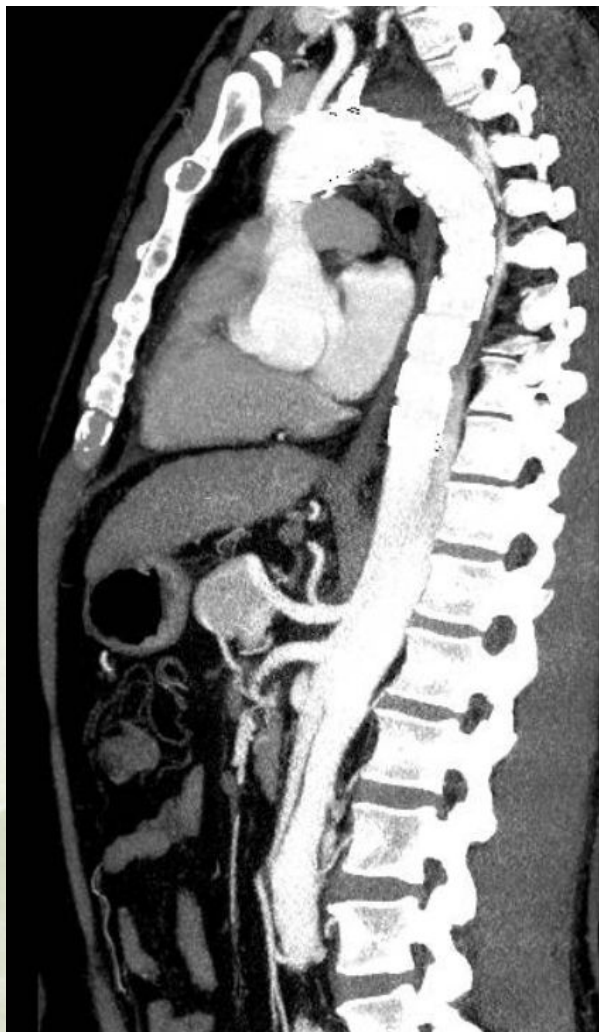
Ayudamos a realizar el procedimiento en menor tiempo, reduciendo significativamente el uso de contraste y radiación.



MERLO 2024

JORNADAS CIENTÍFICAS Y GREMIALES

del 29 nov al 1 dic



Se realiza TC control evidenciando correcto posicionamiento protésico.

Paciente es dado de alta a las 48 Hs.

En el seguimiento por ambulatorio presenta excelente evolución, estando asintomático.