



XXIX CONGRESO NACIONAL

CACI2019

Pilar

## ANEURISMAS CORONARIOS Y SU TERAPÉUTICA EN EL CONTEXTO DEL SÍNDROME CORONARIO AGUDO

Roguier Daniela, Sapino Roberto, Rodríguez Saavedra Aldo, Schiro Leandro, Bauk Lucas, Martin Nicolás, Manteiga Nancy, García Diana.  
Instituto Cardiovascular Rawson- Rawson-Chubut

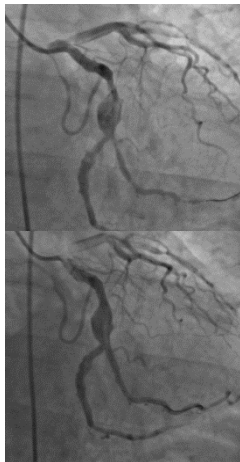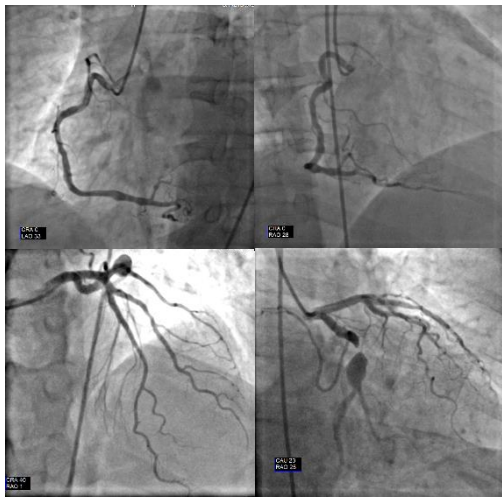
Los aneurismas coronarios son una entidad de presentación infrecuente, más aún en el contexto de un síndrome coronario agudo. En la edad adulta habitualmente son secundarios a aterosclerosis, de mayor prevalencia en hombres y su tratamiento es aún controversial.

**CASO CLÍNICO:** Paciente de 53 años, con antecedentes patológicos de tabaquismo, hipertensión arterial y sobrepeso.

Ingresa a terapia intensiva con diagnóstico de infarto agudo de miocardio sin elevación del segmento ST anterolateral KKI.

Se realiza tratamiento farmacológico antiisquémico completo. Presenta episodios de angina recurrente.

Se realiza cinecoronariografía y se decide tras el resultado de la misma angioplastia a circunfleja-lateroventricular con 1 stent DES.

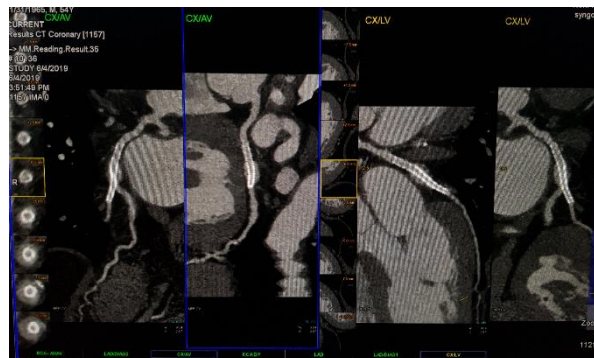
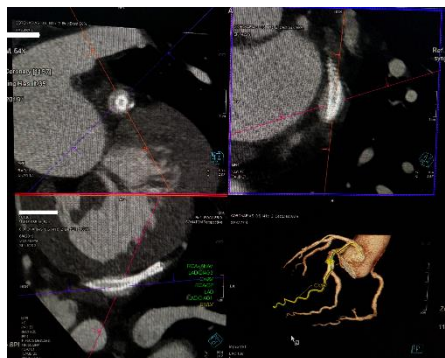

### DISCUSIÓN Y CONCLUSIONES:

Hay escasa evidencia en cuanto al manejo de los aneurismas coronarios independientemente de sus manifestaciones, si bien las 3 estrategias más aceptadas son el tratamiento quirúrgico, la exclusión con stent forrados y el manejo conservador con anticoagulación oral.

A pesar de esto la isquemia es la indicación principal de la revascularización miocárdica y en pacientes con síndromes coronarios agudos la isquemia es manifiesta por definición, lo cual inclina la balanza hacia la resolución pronta y agresiva del cuadro, como fue el caso de éste paciente.

### ANGIOCORO TC CONTROL AL AÑO:



CACI

