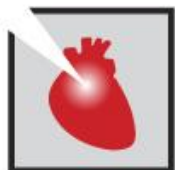



TAVI VIV: Resolución de un caso complejo



JORNADAS CIENTÍFICAS Y GREMIALES CACI 2021
4 Y 5 DE DICIEMBRE 2021 . HOTEL HILTON - PRESENCIAL

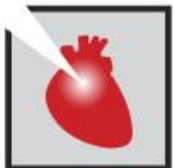

Antecedentes

- Sexo femenino
- Edad 77 años
- Pseudopoliartritis risomérica
- 2018 Reemplazo valvular aortico con válvula Perimount n°25 por estenosis aortica sintomática

Presentación clínica

- Disnea CF III. Sin signos de insuficiencia cardíaca.
- Limitación de actividades de la vida diaria



Ecocardiograma



- VI moderadamente dilatado, espesor aumentado. FSVI conservada
- Sin alteraciones de la contractilidad segmentaria.
- IM grado I. VM moderadamente calcificada
- Degeneración estenosante de bioprótesis aórtica **SVA = 0.6cm²**.
- Insuficiencia intraprotésica grado II.

- **CONCLUSION** : Degeneración protésica estenosante con gradiente medio de 80 mmHg y área de 0.6 cm².



AngioTC con protocolo TAVI



Medidas anillo aortico nativo:

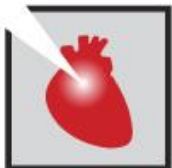- Diam min : 22mm.
- Diam max: 29 mm.
- Perim: 79 mm.
- Área: 481 mm².

Medidas internas anillo protésico:

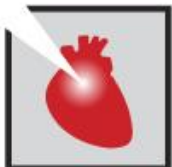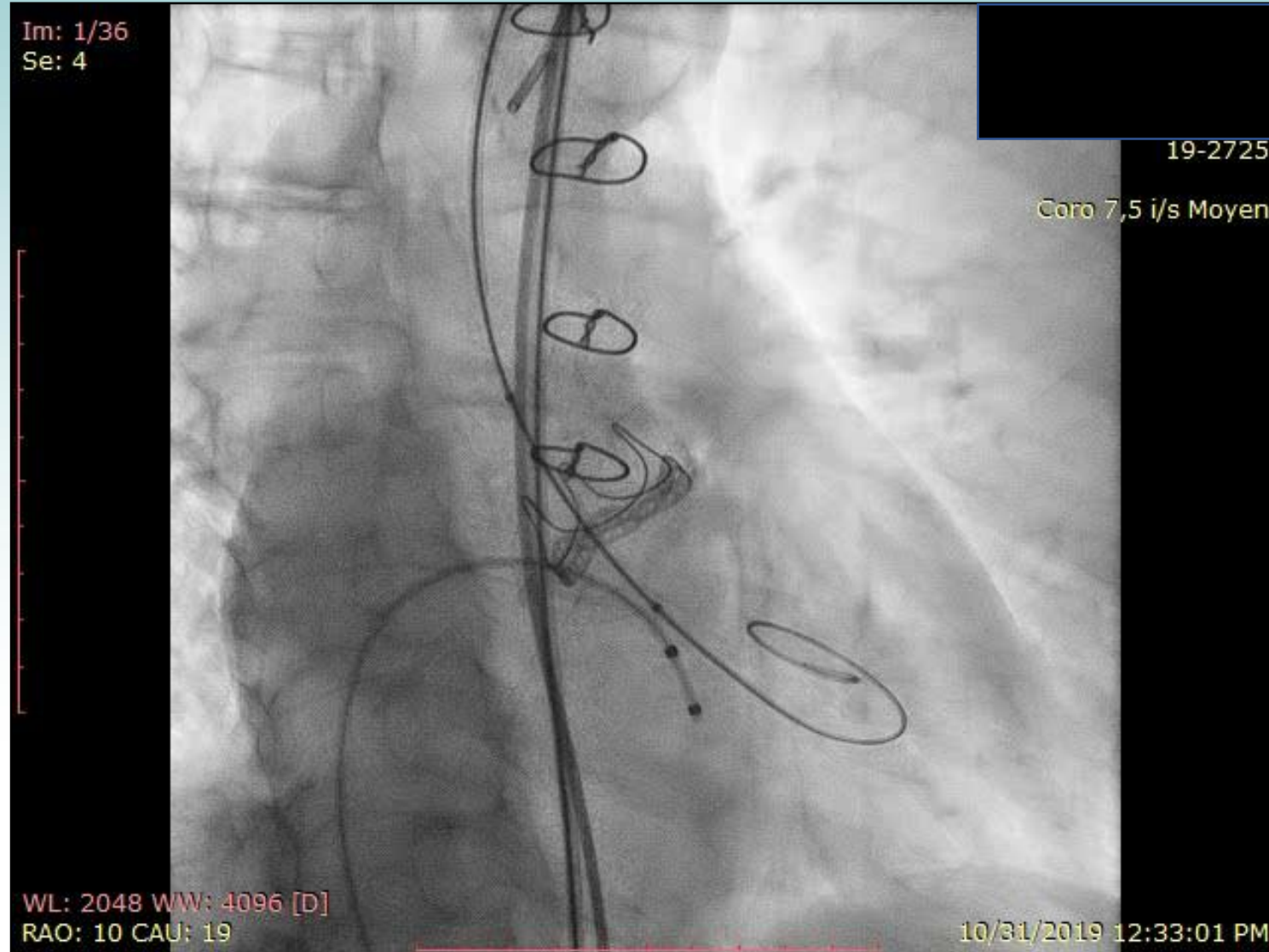
- Diam min : 20mm.
- diam : 24 mm.
- Perim : 68 mm.
- Area : 368 mm².


Medidas Aórticas :

- Senos de Valsalva: 33 mm x 33 mm x 31 mm.
- Dilatación máxima Aorta Ascendente: 44mm.
- Altura senos de Valsalva: 16 mm.
- Distancia Anillo - CD: 11 mm.
- Distancia anillo - CI: 11 mm.
- Ausencia Aorta de Porcelana

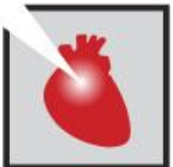

Predilatación con balón 20 mm BALT y 23 mm BALT





Imposibilidad de
atravesar la
Válvula protésica
con dispositivo
CoreValve

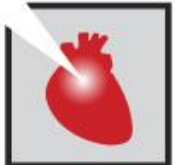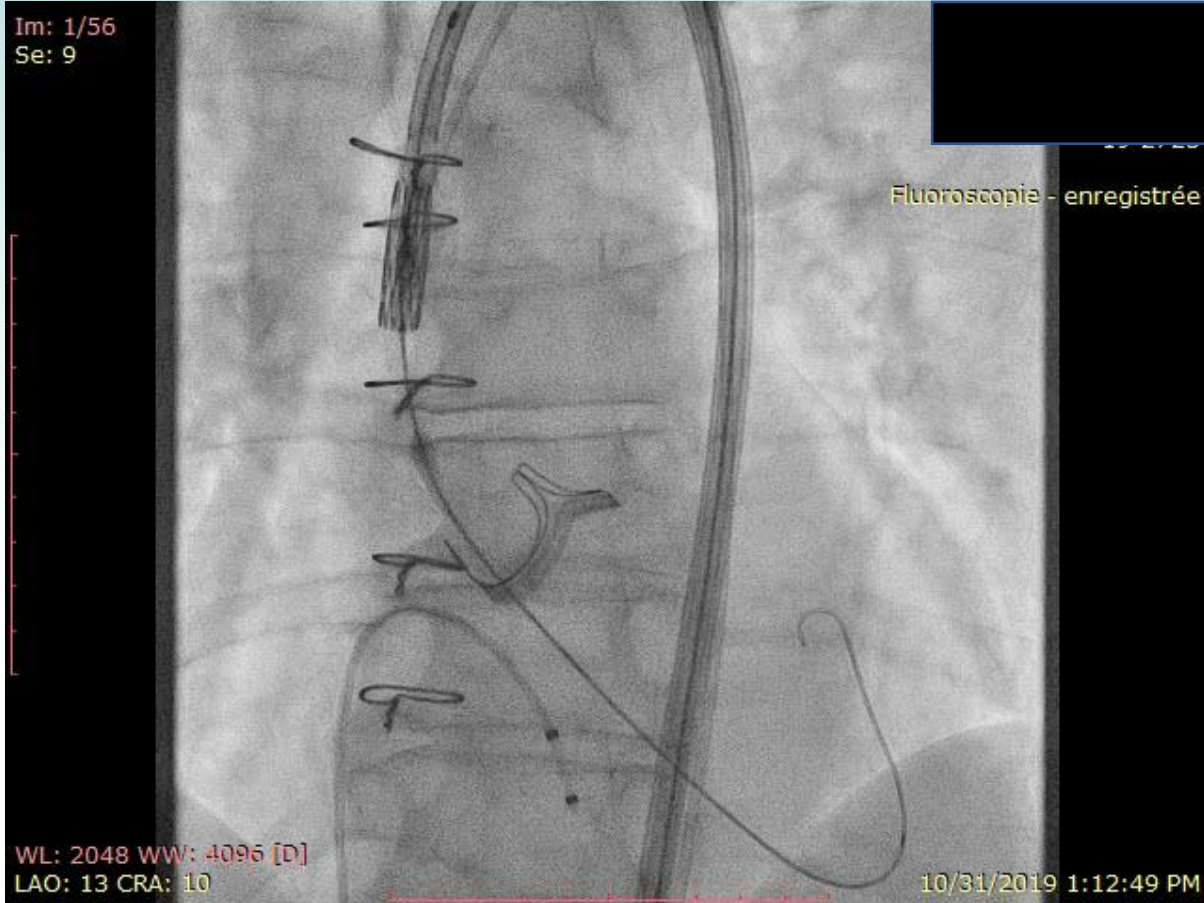


JORNADAS CIENTÍFICAS Y GREMIALES CACI 2021
4 Y 5 DE DICIEMBRE 2021 . HOTEL HILTON - PRESENCIAL

Intercambio por Válvula Edward Sapiens 3 n° 23



Im: 1/56
Se: 9



JORNADAS CIENTÍFICAS Y GREMIALES CACI 2021
4 Y 5 DE DICIEMBRE 2021 . HOTEL HILTON - PRESENCIAL

Implante Exitoso bajo
estimulación a 180 lpm



Im: 1/22
Se: 13

19-27/25

Coro 7,5 i/s Moyen

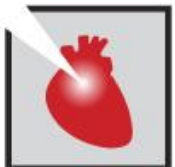WL: 2048 WW: 4096 [D]
LAO: 13 CRA: 10

10/31/2019 1:17:17 PM



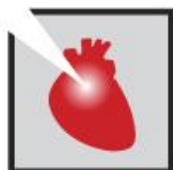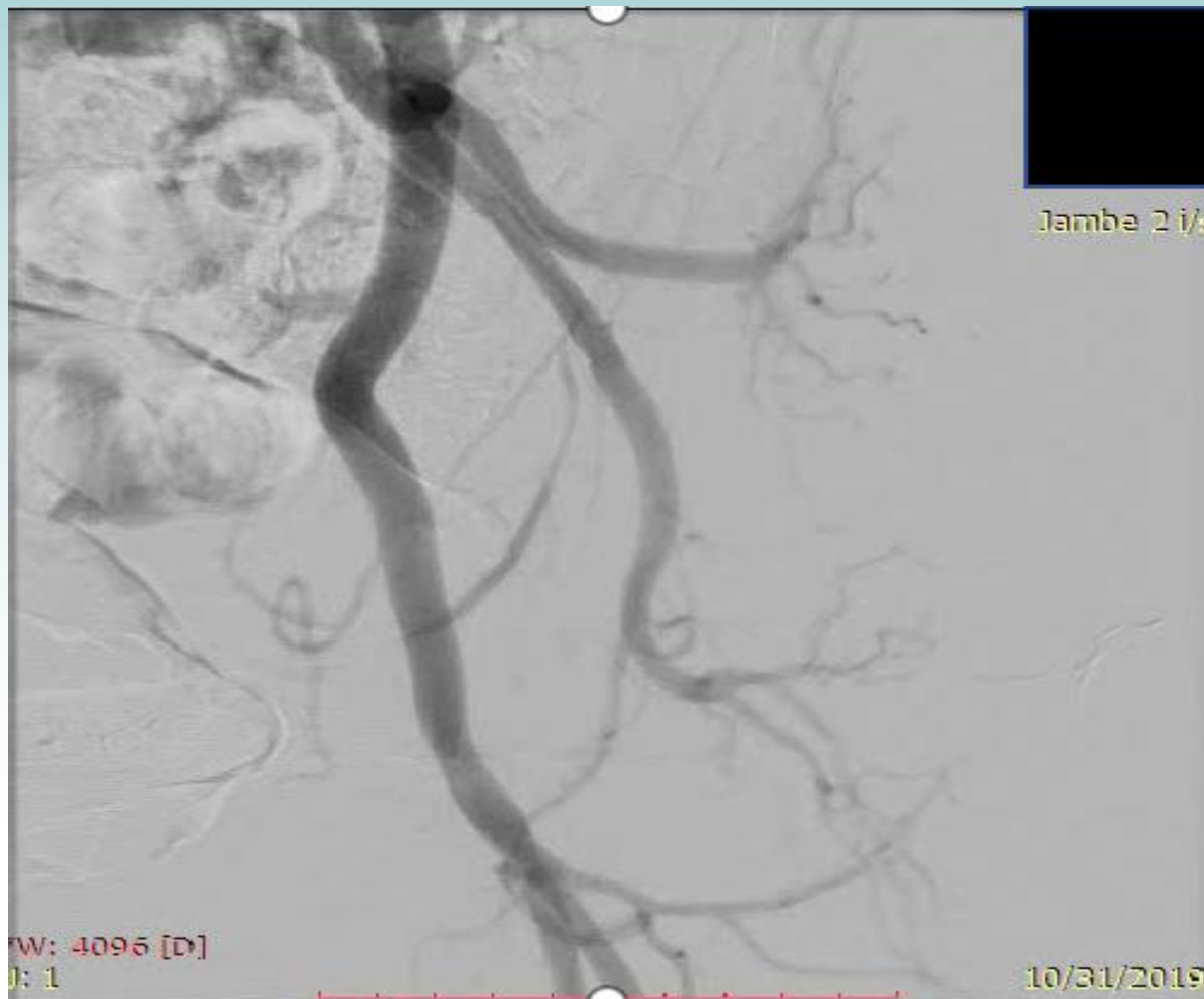Coronarias Permeables

IAo mínima post-implante



JORNADAS CIENTÍFICAS Y GREMIALES CACI 2021
4 Y 5 DE DICIEMBRE 2021 . HOTEL HILTON - PRESENCIAL

Cierre pércutaneo de acceso izquierdo con sistema Prostar



Conclusión

- Implante exitoso Válvula Sapiens 3 n° 23 con IAo final grado I.
- ECG post TAVI : RS a 60 lpm. HBAI
- Ecocardiograma control: grad medio 13 mmHg, Sin leak paravalvular. FEVI = 63 % (Simpson).
- Egreso hospitalario a las 48 hs.
- Clopidogrel 75mg (por 1 mes), Aspirina (Prolongado).

