

# RESOLUCIÓN ENDOVASCULAR DE OCLUSIÓN AORTO-ILIACA COMO COMPLICACIÓN DE CRACKING VALVULAR AÓRTICO





- 83 años
- Hipertensión arterial
- (2011) CRM (LIMA a DA + PV secuencial a LV de CX y DP de CD) + RVAO biológica 21 (Biocor St Jude)

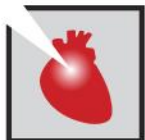(2019) Disnea y ángor CF II

- CCG: DA: severa ostial, CX y CD: ocluida, LIMA y By Pass aortocornarios permeables
- Prótesis aortica con estenosis severa



(11/2020)

- Válvula balón-expandible **Sapien XT 23** (Edwards Lifesciences)
- **Cracking** con balón de Mullins-X 22 mm : Ruptura del balón, extracción parcial y captura de restos con lazo de 4 mm



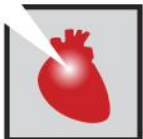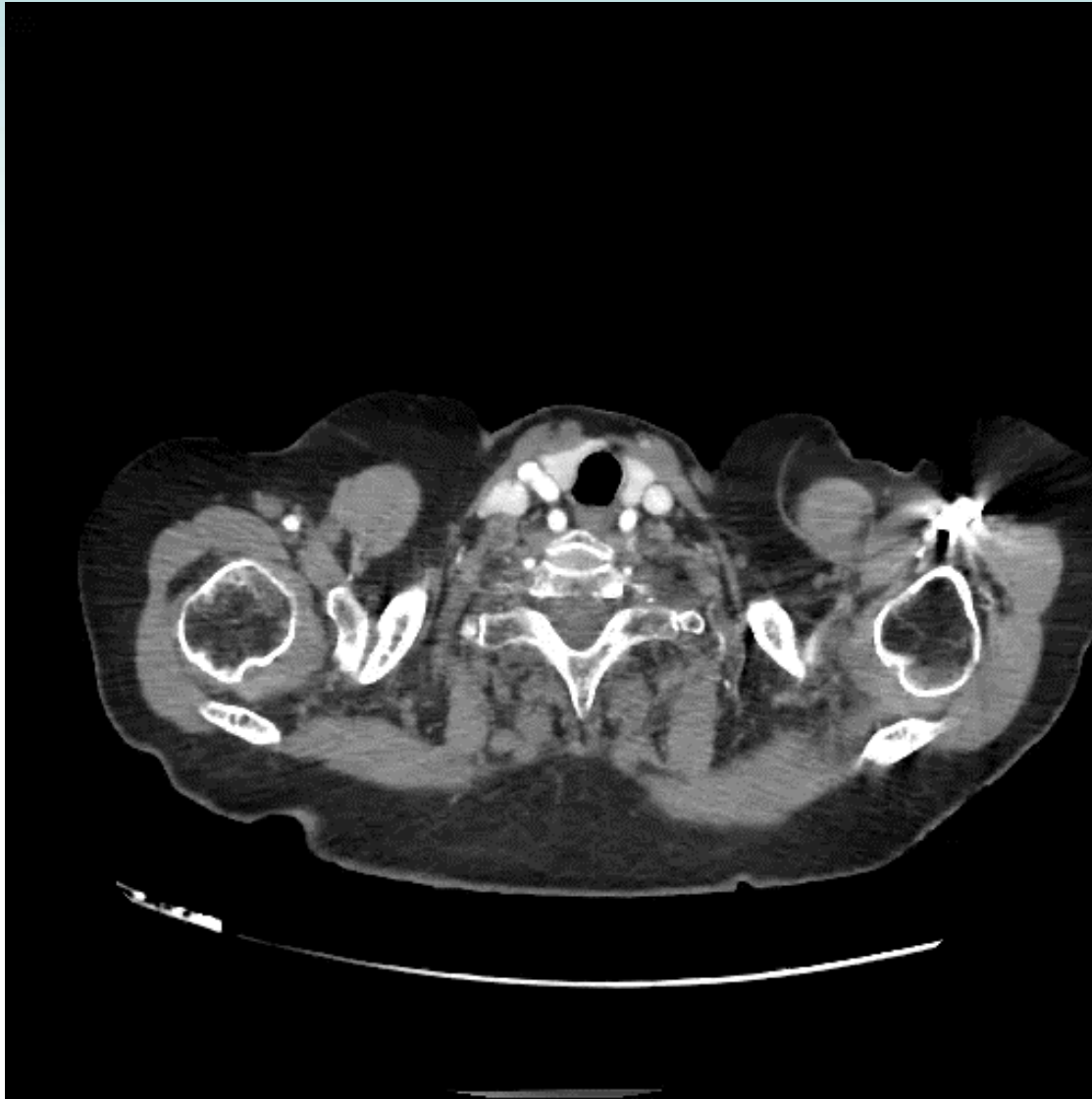
**☐ (03/2021) Claudicación y parestesia de ambos miembros inferiores  
(Fontaine III, Rutherford 4)**

**-ECO Doppler de vasos abdominales: obstrucción crítica en bifurcación aortica e ilíaca primitivas proximal bilateral**

**-ECO Doppler mmii: velocidades levemente disminuidas en ambas femorales comunes y flujo postobstructivo en segmentos distales**



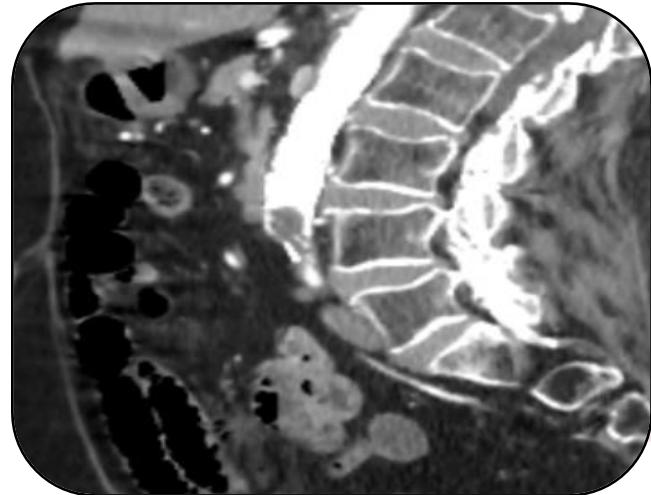
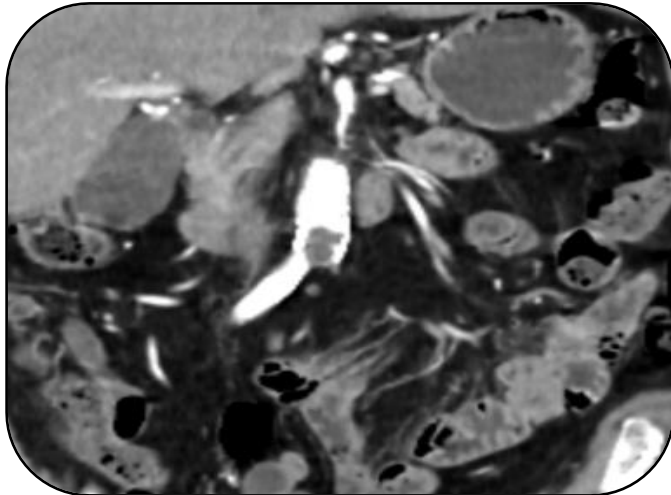
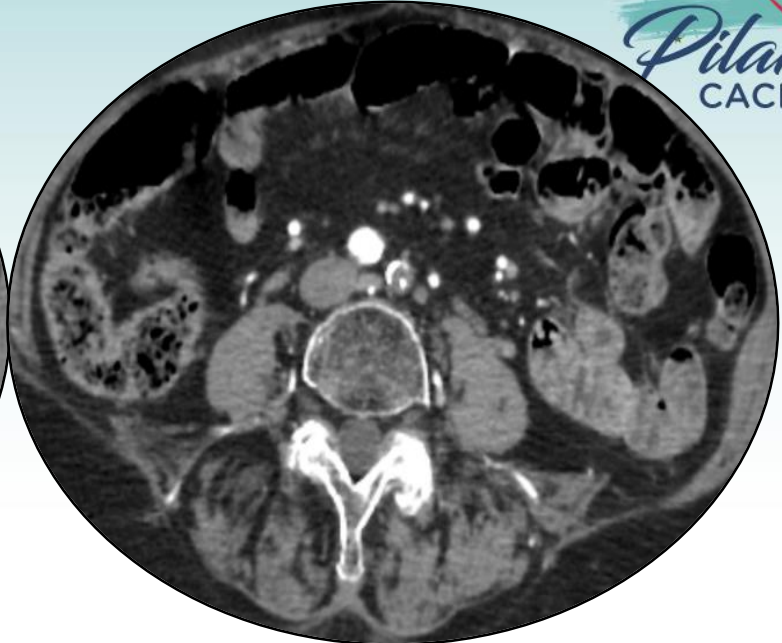
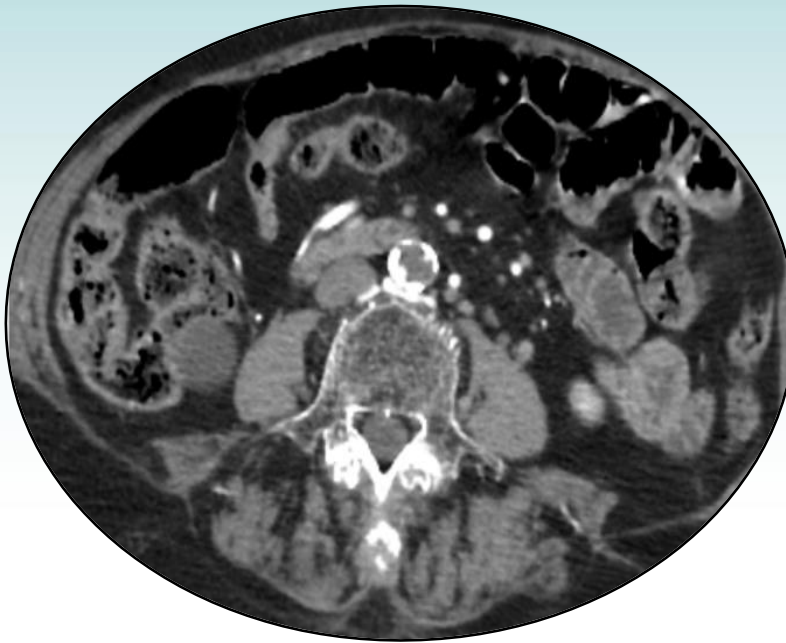
## ❑ Angio-TAC tórax, abdomen y pelvis



**JORNADAS CIENTÍFICAS Y GREMIALES CACI 2021**  
4 Y 5 DE DICIEMBRE 2021 . HOTEL HILTON - PRESENCIAL



## ❑ Angio-TAC tórax, abdomen y pelvis



## Se realiza resolución endovascular



✓ **Angioplastia aorta-ilíaca con técnica de CERAB**

### **□ Planificación:**

**-Anestesia local**

**-Accesos:**

- Punción guiada con ecografía de AFC derecha, introductor 7F
- Disección de AFC izquierda, colocación de vaina 12F
- Punción de arteria humeral derecha, Vaina 7F hasta aorta abdominal.



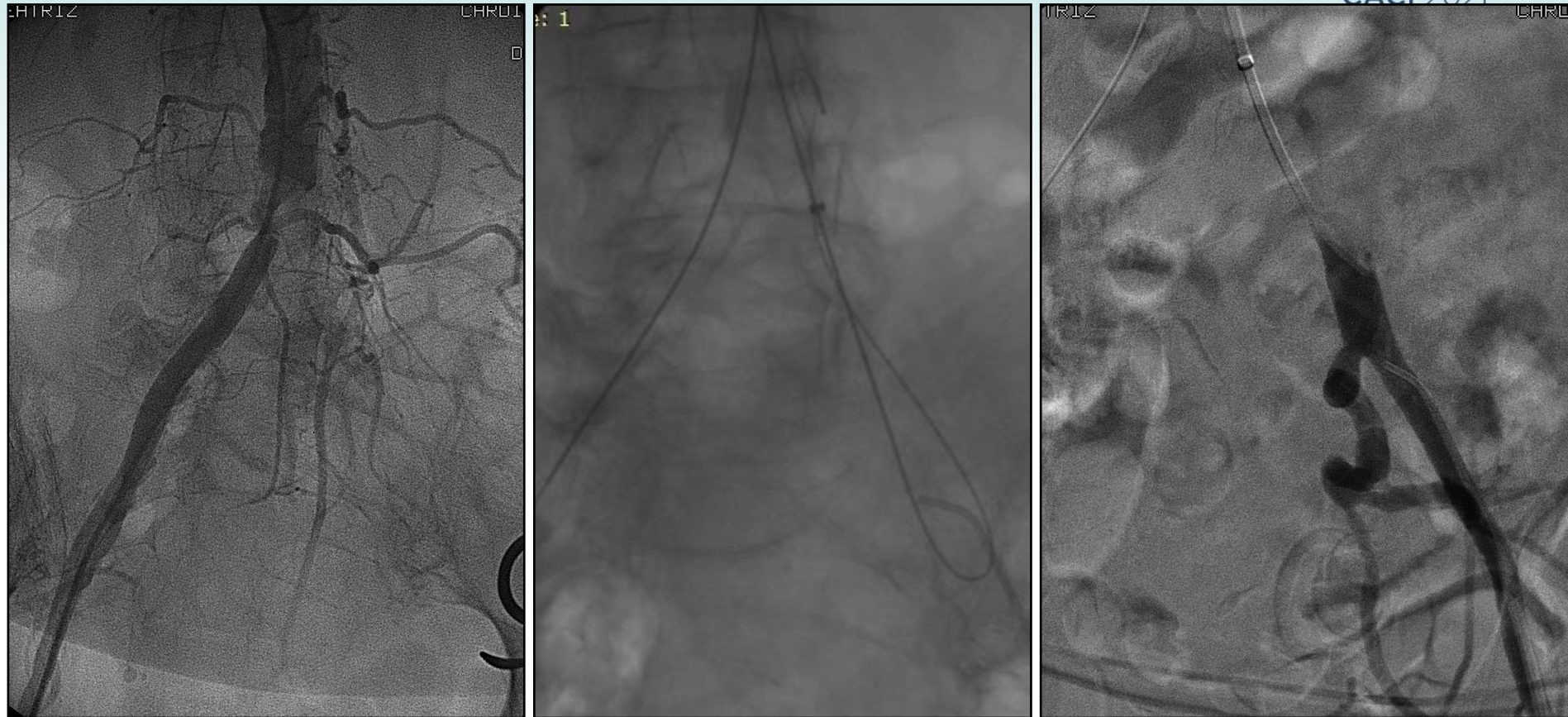
**JORNADAS CIENTÍFICAS Y GREMIALES CACI 2021**

4 Y 5 DE DICIEMBRE 2021 . HOTEL HILTON - PRESENCIAL

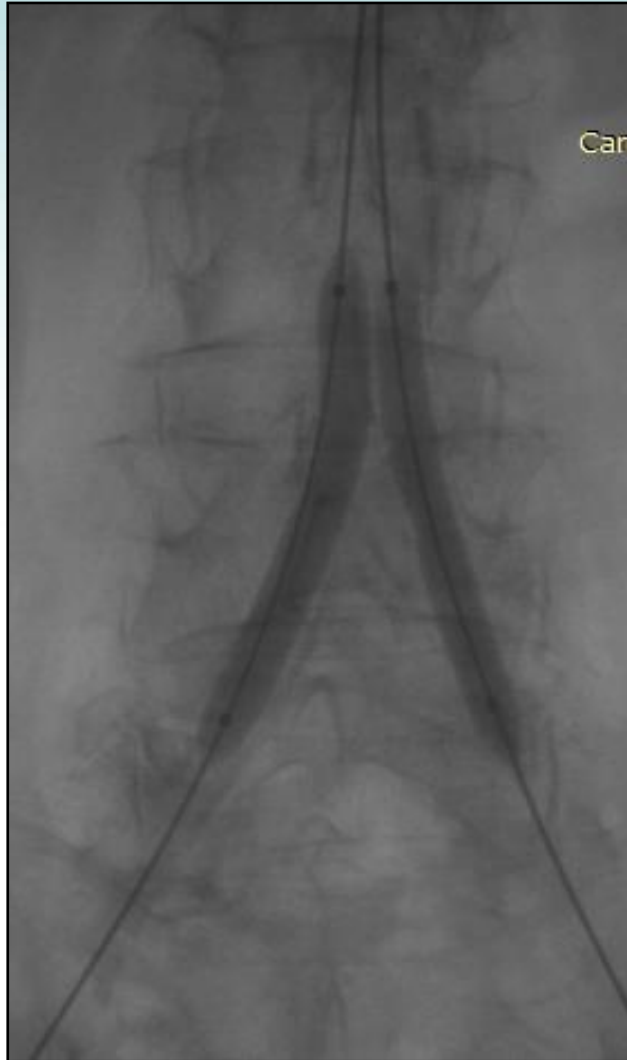

## Se realiza resolución endovascular

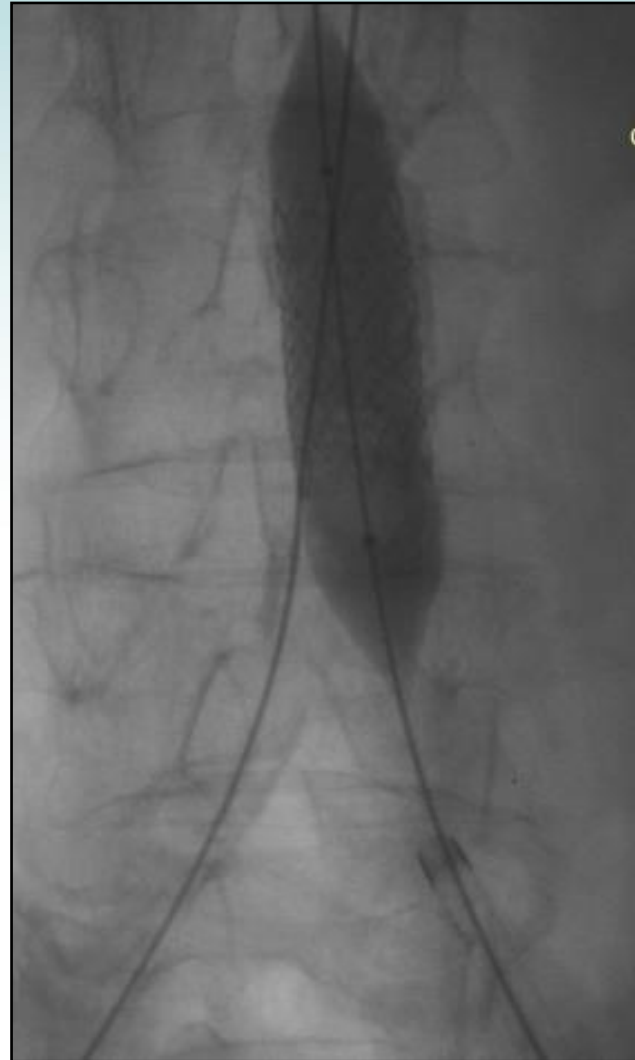- ✓ **Angioplastia aorta-ilíaca con técnica de CERAB**



## Se realiza resolución endovascular



**Kissing: balón 7,0 x 60 mm**

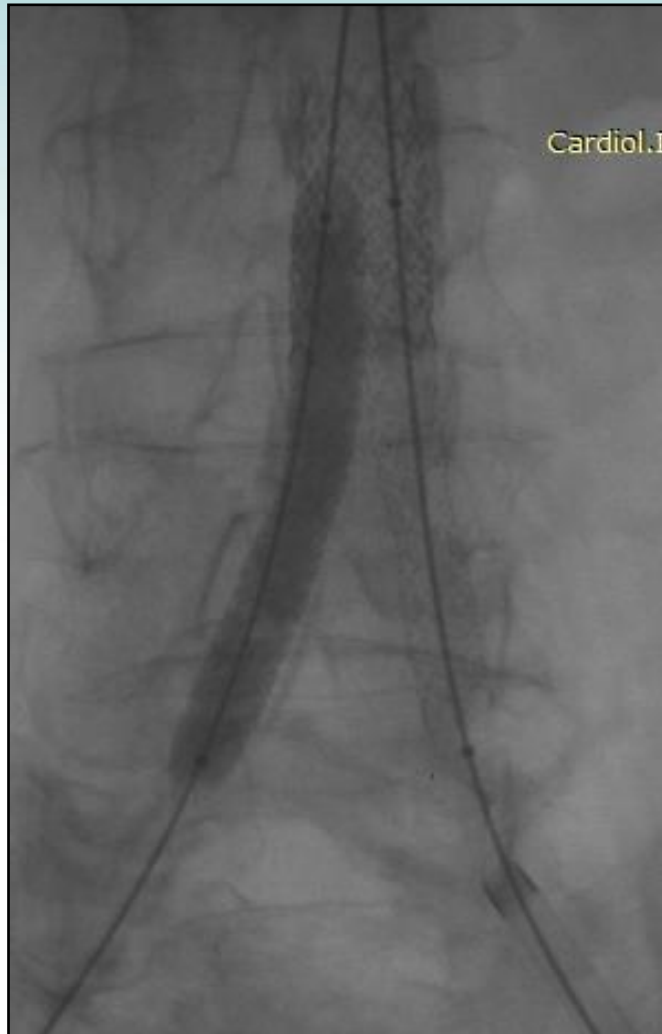

**Stent Be Graft 16 x 38 mm**

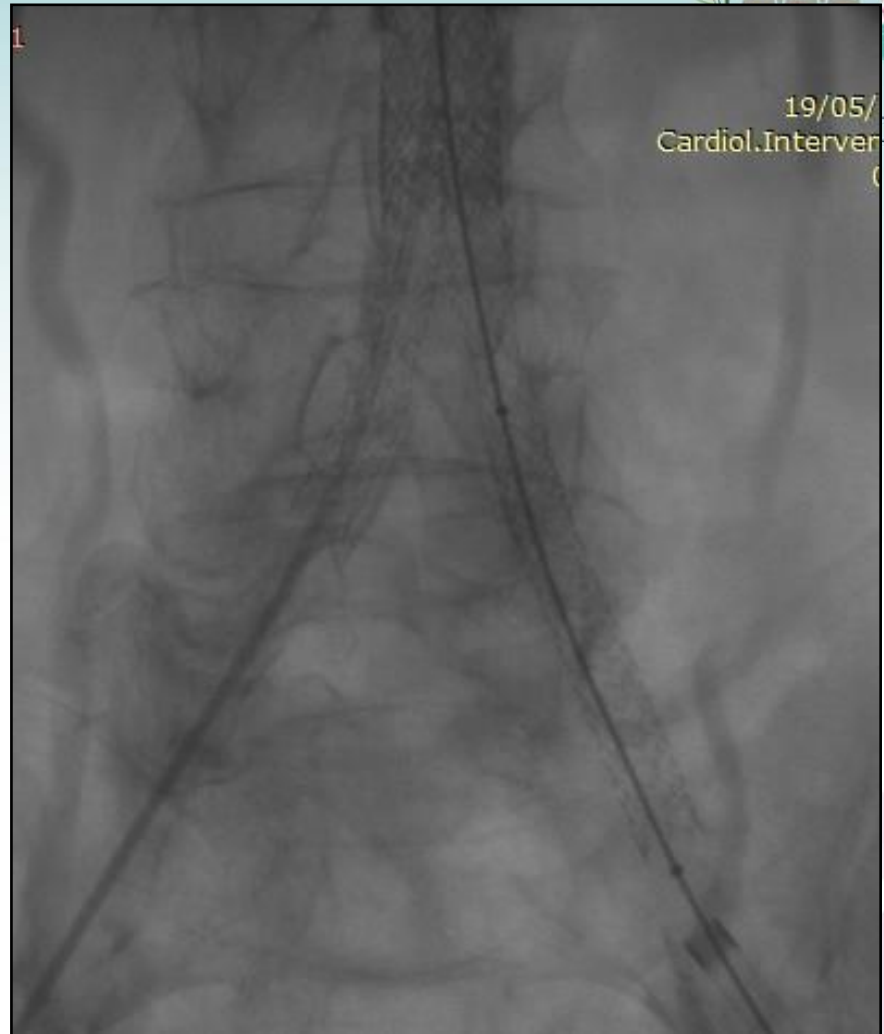



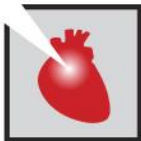# Se realiza resolución endovascular



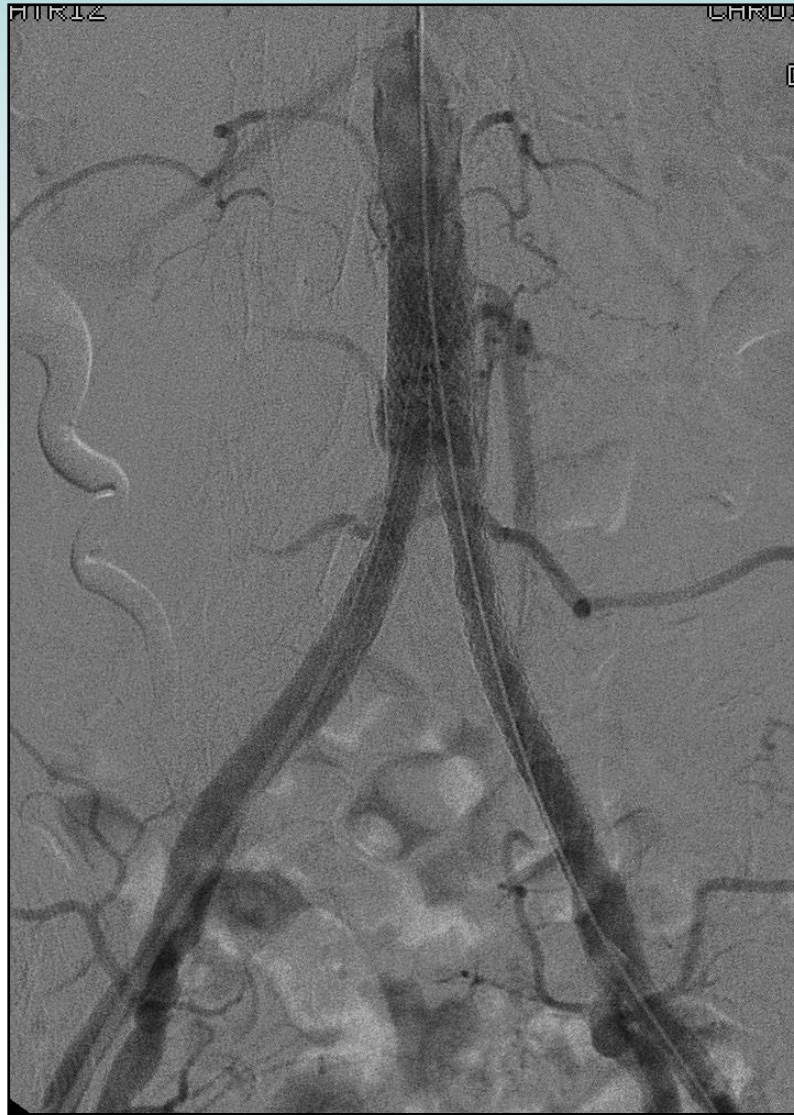**Stents Be Graft  
(8,0 x 57 y 8,0 x 57 mm)**



**Stent Be Graft 9,0 x 57 mm**



## Se realiza resolución endovascular



**Resultado final**



**JORNADAS CIENTÍFICAS Y GREMIALES CACI 2021**  
4 Y 5 DE DICIEMBRE 2021 . HOTEL HILTON - PRESENCIAL



## CONCLUSIÓN



- El Mismatch severo por prótesis biológica pequeña genera morbimortalidad importante y puede ser resuelto con técnica de cracking e implante de VIV.
- El cracking del anillo quirúrgico con un balón a alta presión, mejora resultados hemodinámicos en tales pacientes. Sin embargo, se debe tener en cuenta que no esta exentó de complicaciones.
- El CERAB es una alternativa segura y factible a la reconstrucción quirúrgica abierta de la bifurcación aórtica en la enfermedad oclusiva compleja.

