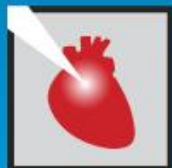

Enfermedad de severa de TCI y TAVI.

Freddy Dueñas Romero.

- Medico Cardiólogo.
- Residente 2do ano de Cardiología Intervencionista.
- Hospital Cesar Milstein-CABA



Caso Clínico.

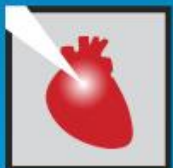

Masculino de 78 anos.

Antecedentes y factores de riesgo cardiovascular:

- Edad, HTA, dislipemia, Internación por IC 6 meses previo a la consulta, ex tabaquista; Cataratas.

Acude a consulta por presentar disnea clase funcional III-IV, episodios de angor CF II que cedía con reposo de 2 meses de evolución que exacerba en los últimos 15 días de consulta con angor CF III y disnea CF IV.

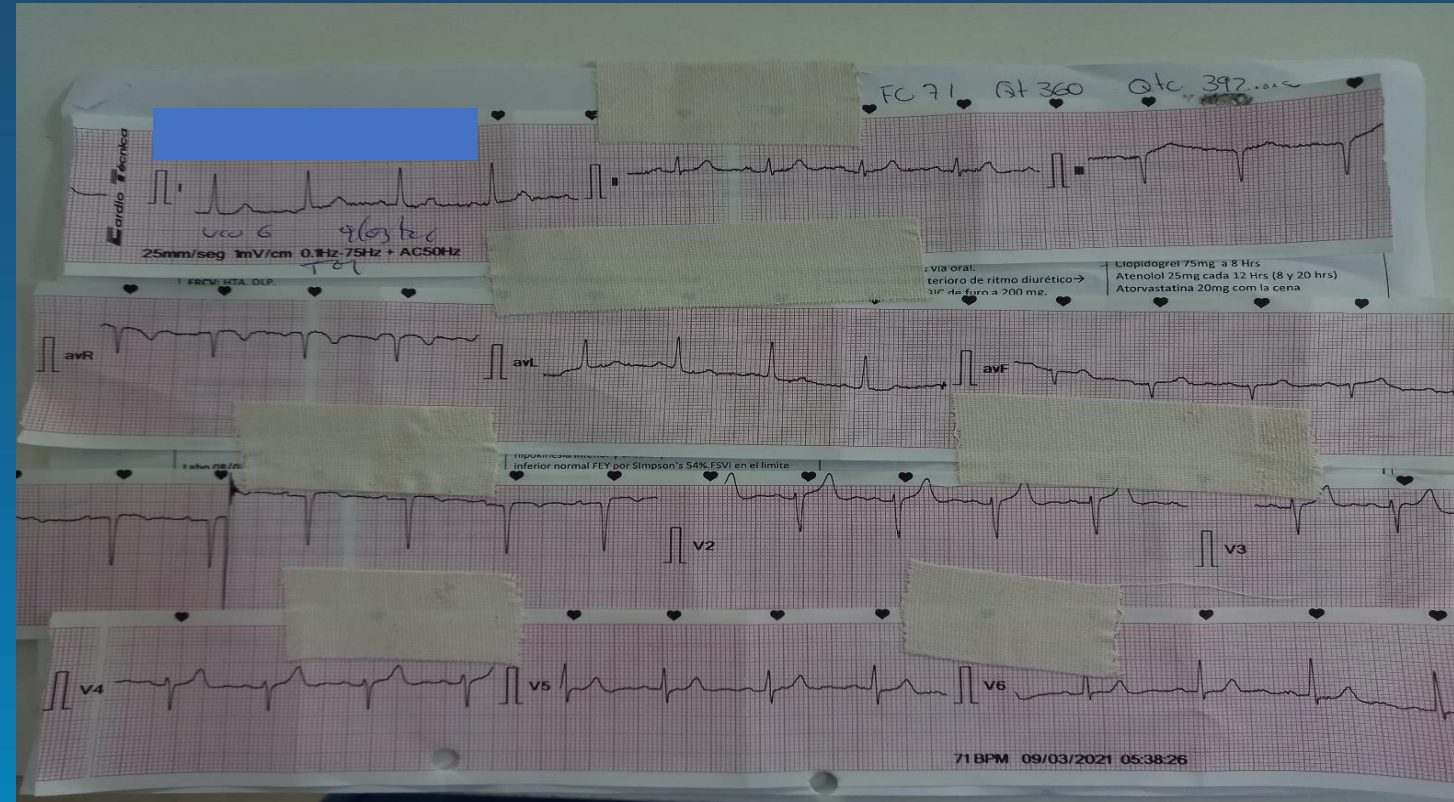


JORNADAS CIENTÍFICAS Y GREMIALES CACI 2021

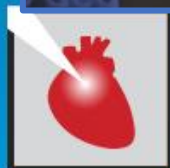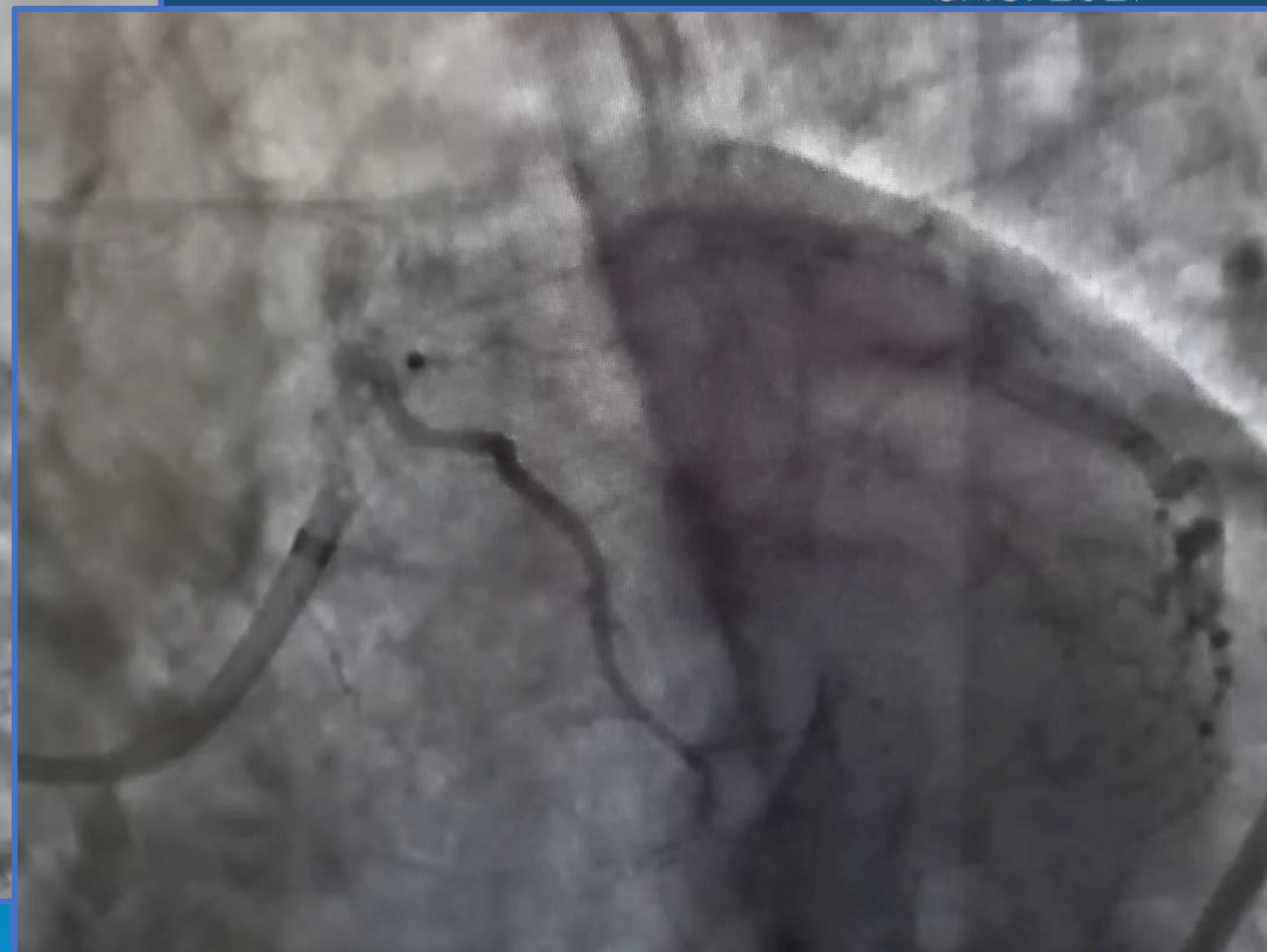
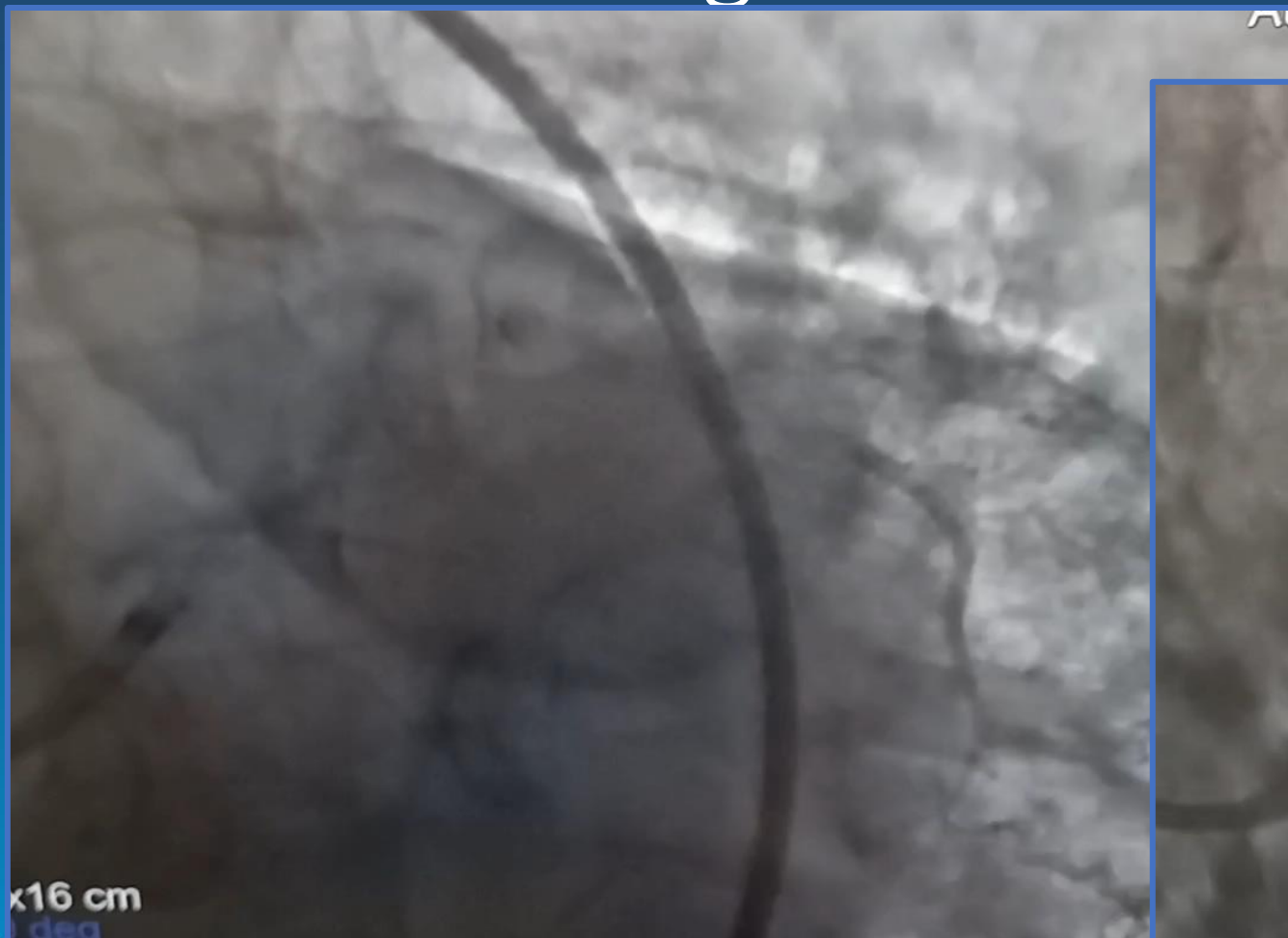
4 Y 5 DE DICIEMBRE 2021 . HOTEL HILTON - PRESENCIAL

Estudios complementarios.

- Ecocardiograma.
- - DD: 51 mm; SIV: 12.6; PP: 12.6; Raíz de aorta: 31.
- - Hipertrofia del VI leve, Fey 69%.
- - Calcificación valvular aortica con restricción de su apertura de grado severo Vel. 3.57; GP 50.84f mmHg; GM: 31.86 mmHg. Área: 1.1 cm² e indexada 0.6 cm²/m² lao leve.
- - AI con dilatación leve. PSAS 35 mmHg.



Cinecoronariografía 08-20



JORNADAS CIENTÍFICAS Y GREMIALES CACI 2021
4 Y 5 DE DICIEMBRE 2021 . HOTEL HILTON - PRESENCIAL

Cinecoronariografía.



- TCI con lesión severa de 60% en segmento medio.
- DA lesión significativa de 70 % en segmento proximal.
- Cx lesión severa de 80% en segmento proximal.
- CD dominante sin lesiones significativas.

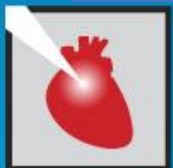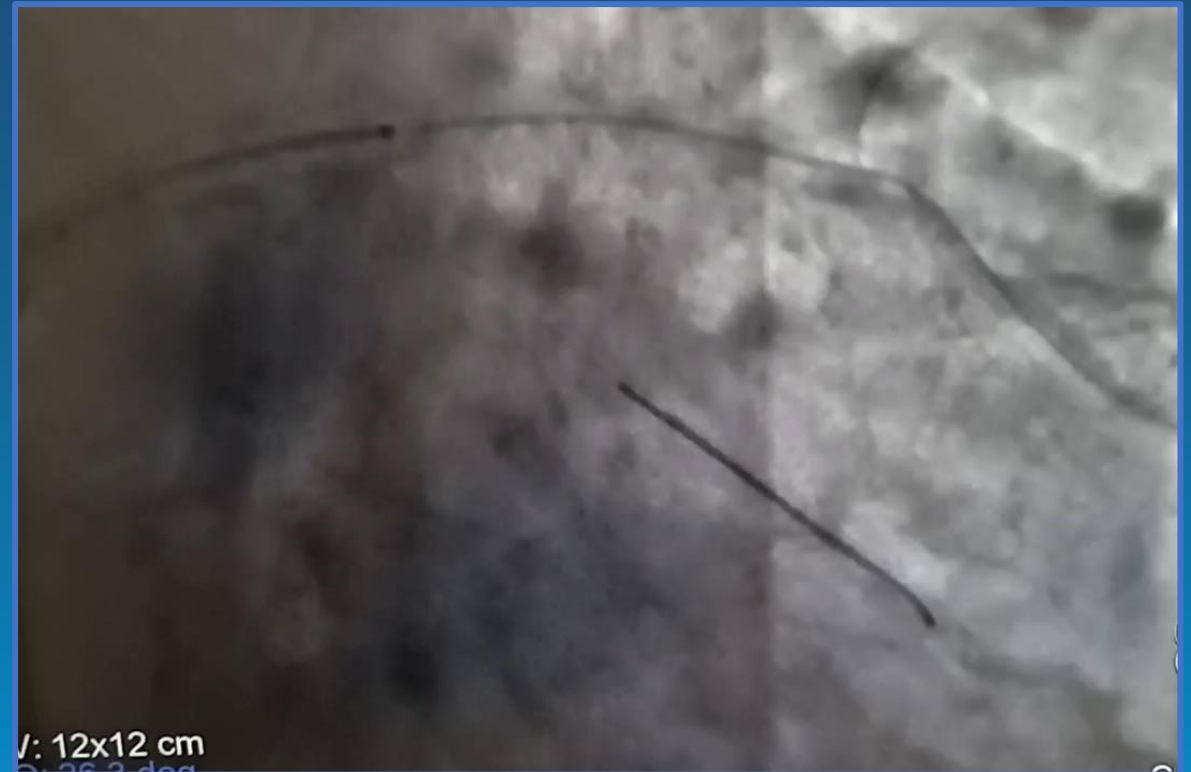
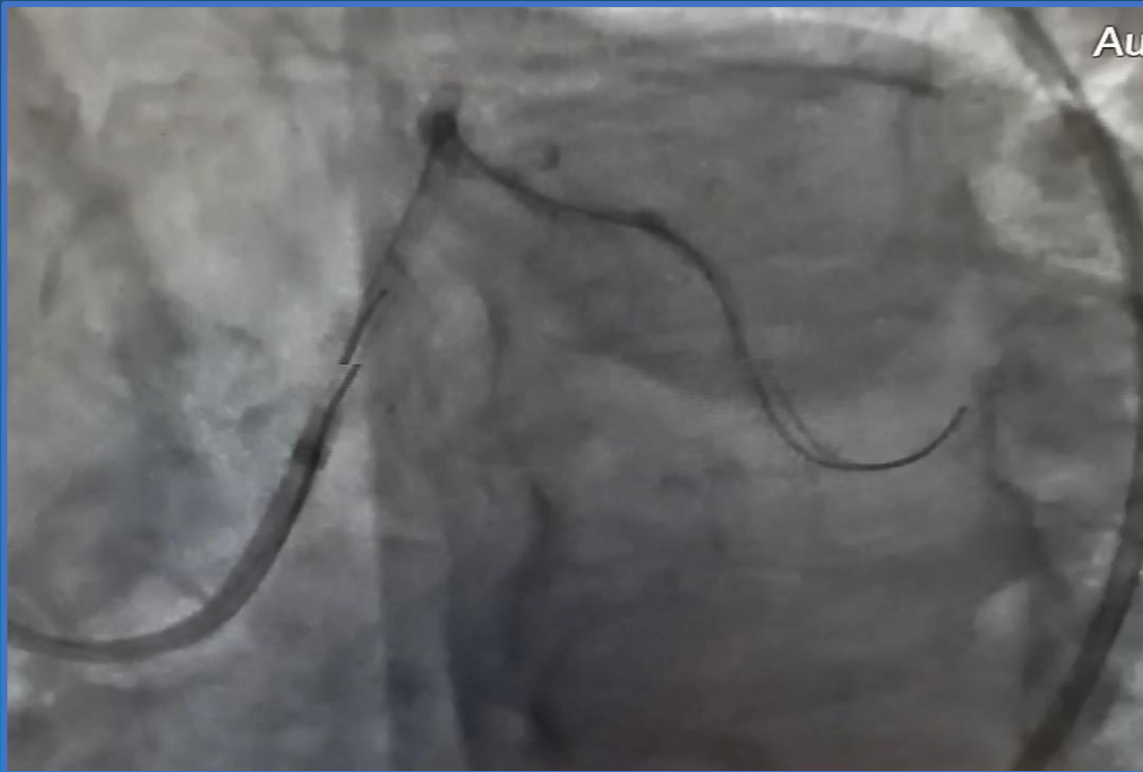
Paciente con Eao moderada a severa (Área 0.6 cm/m²) con lesión severa de TCI y 2 vasos.

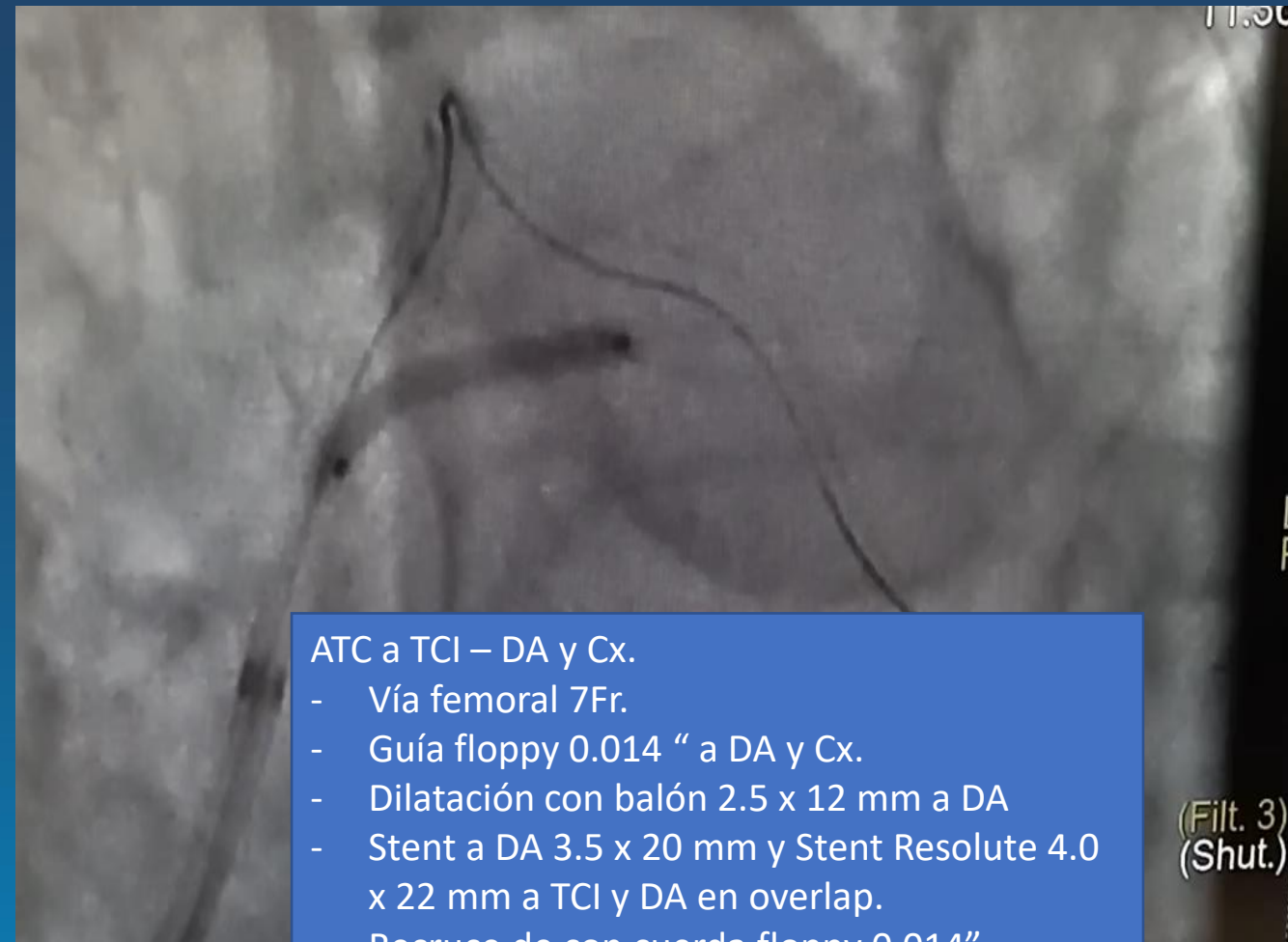
- Sintomático para disnea y angor que modifica clase funcional.
- STS: 5.24%
- Euroscore: 8.23%
- Syntax: I: 22 II: 33% PCI: 41.7% CABG.



Estrategia.

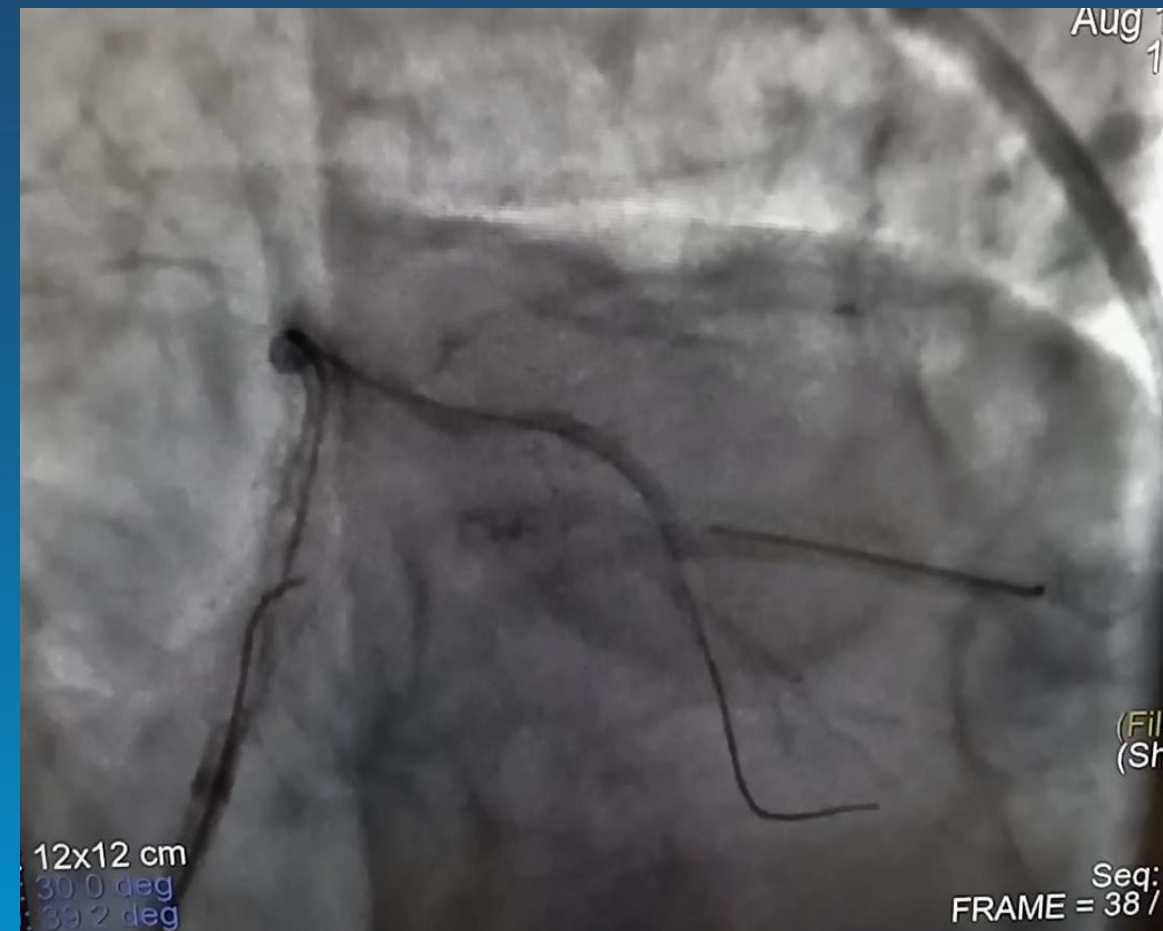
- - Valoración por CCV y Heart Team.
 - Alto riesgo para Cx por lo que se decide ATC y posterior TAVR.





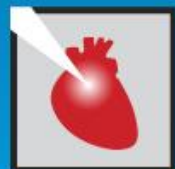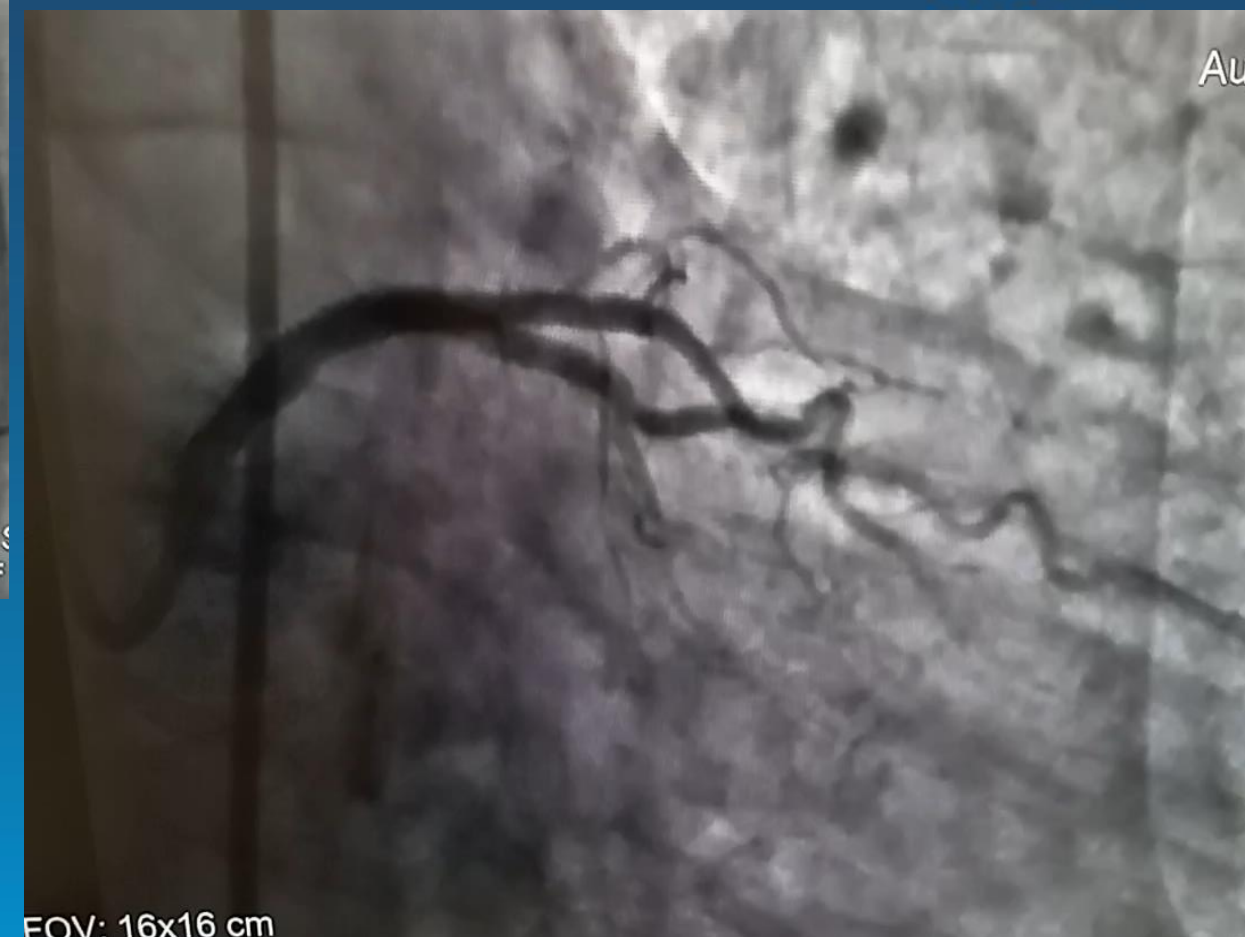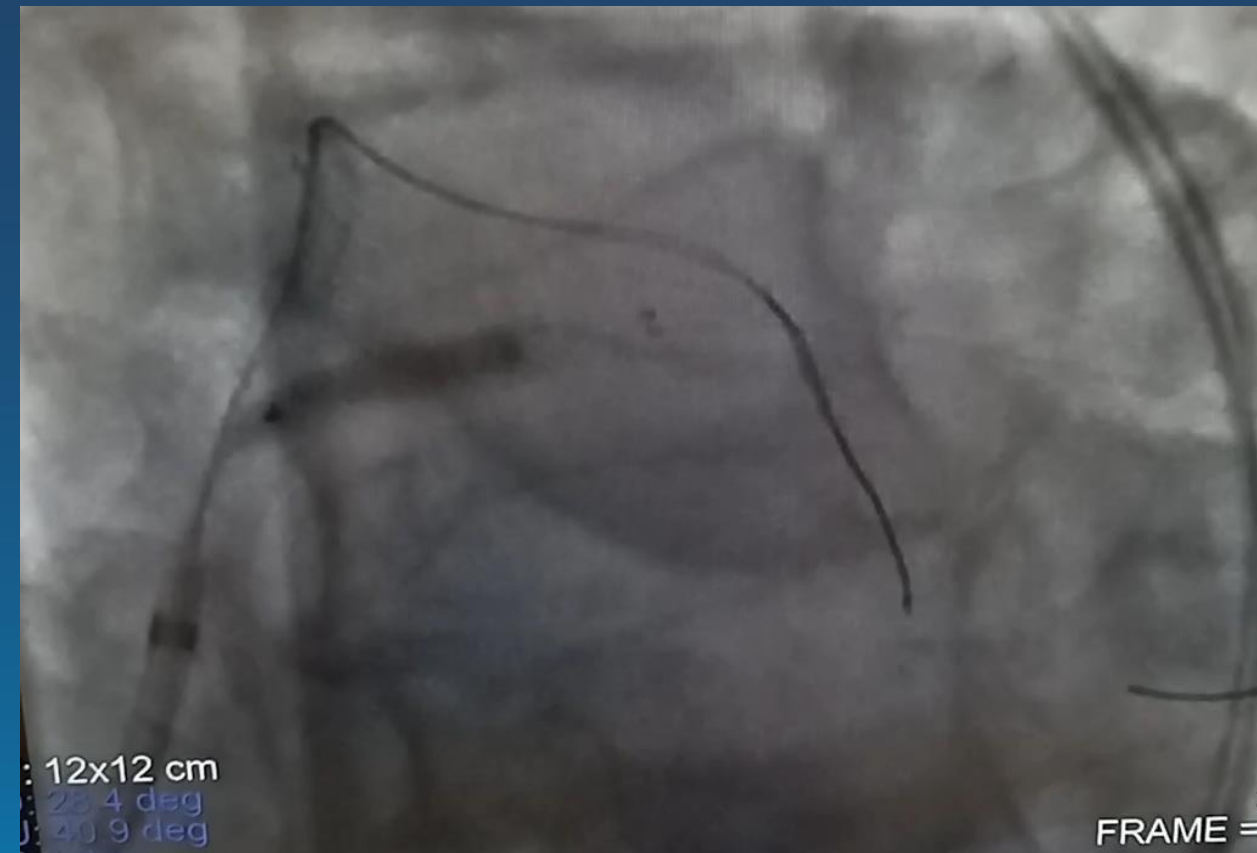
ATC a TCI – DA y Cx.

- Vía femoral 7Fr.
- Guía floppy 0.014 “ a DA y Cx.
- Dilatación con balón 2.5 x 12 mm a DA
- Stent a DA 3.5 x 20 mm y Stent Resolute 4.0 x 22 mm a TCI y DA en overlap.
- Recruce de con cuerda floppy 0.014”
- Dilatación con balones 1.5 y 2.5 x 20 mm
- Stent promus elite 2.75 x 20 mm.
- Kissing ballon en bifurcación.
- POT en TCI.

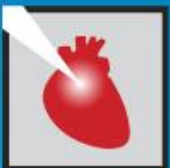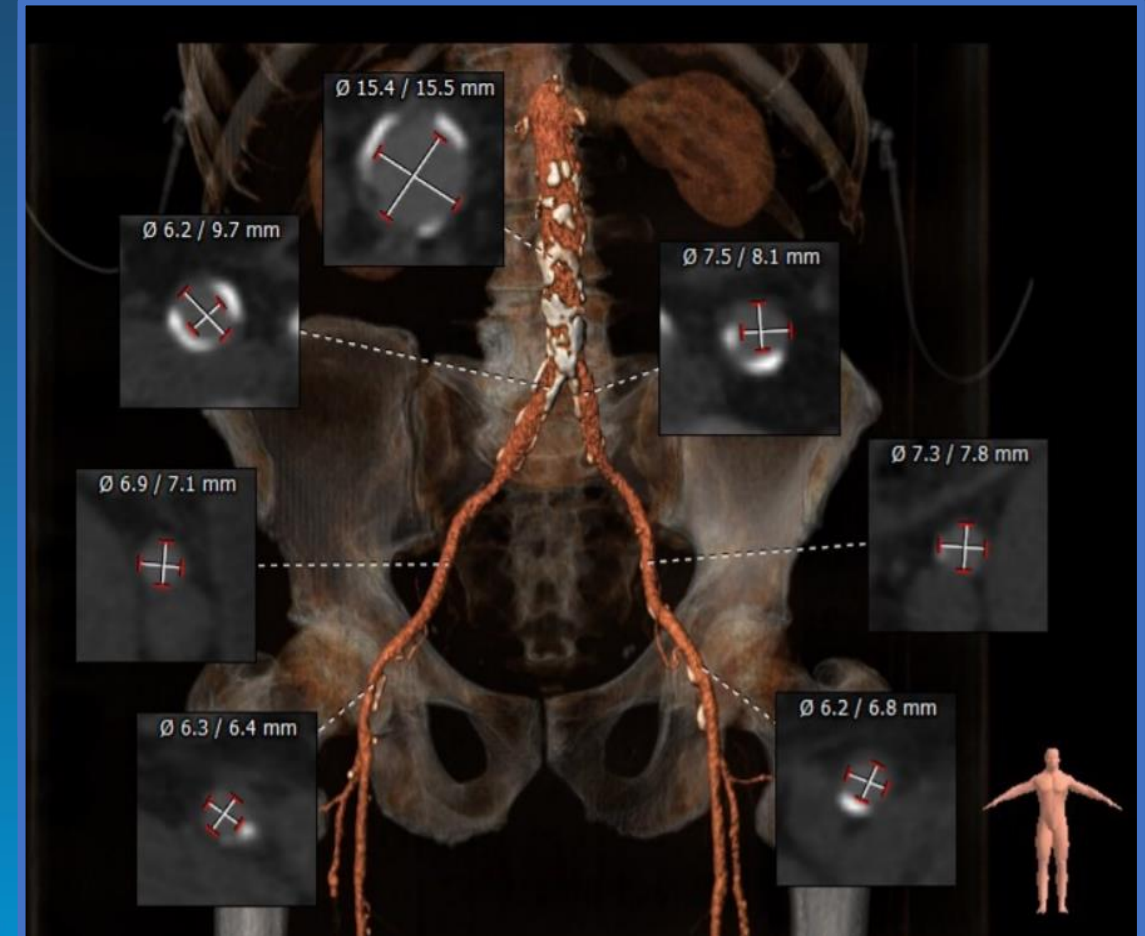
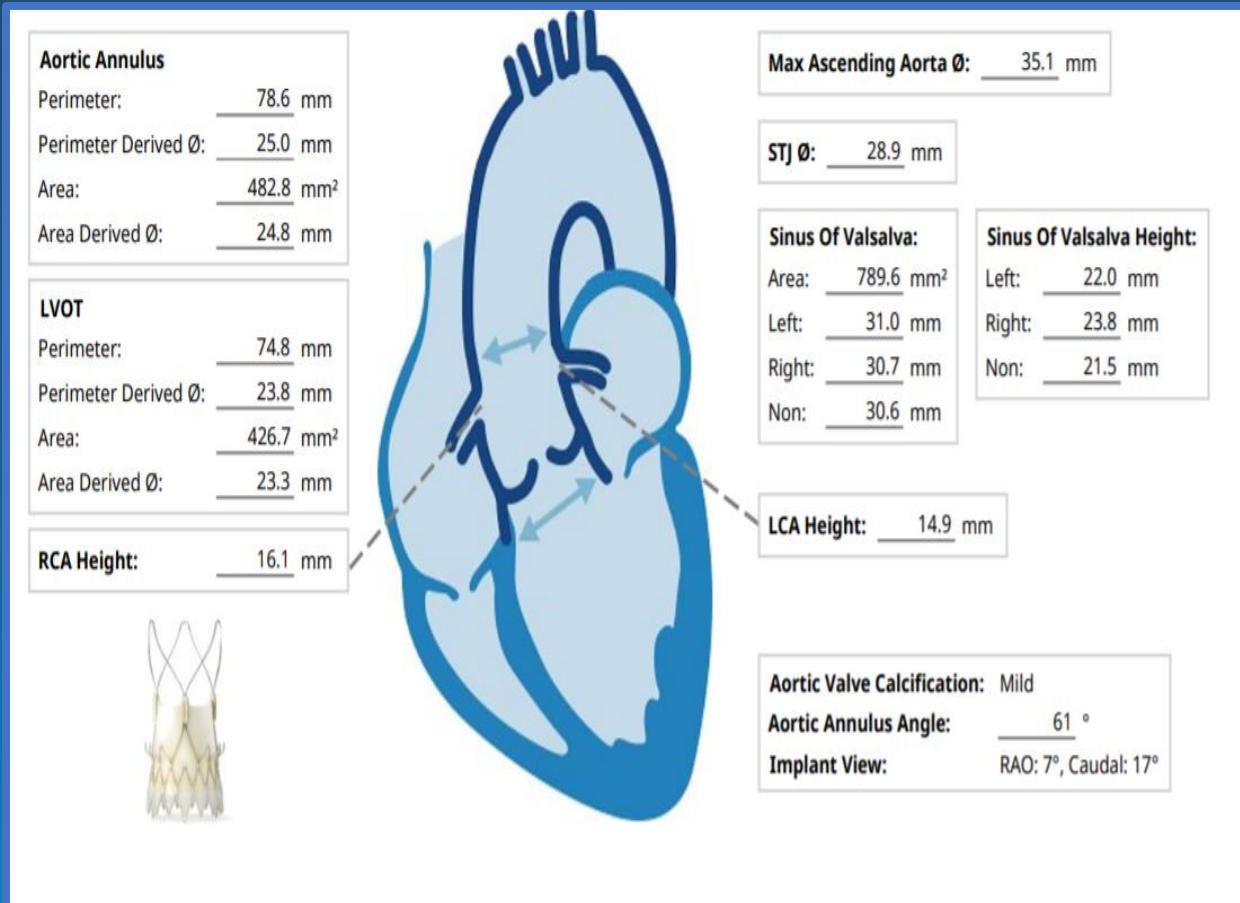


JORNADAS CIENTÍFICAS Y GREMIALES CACI 2021

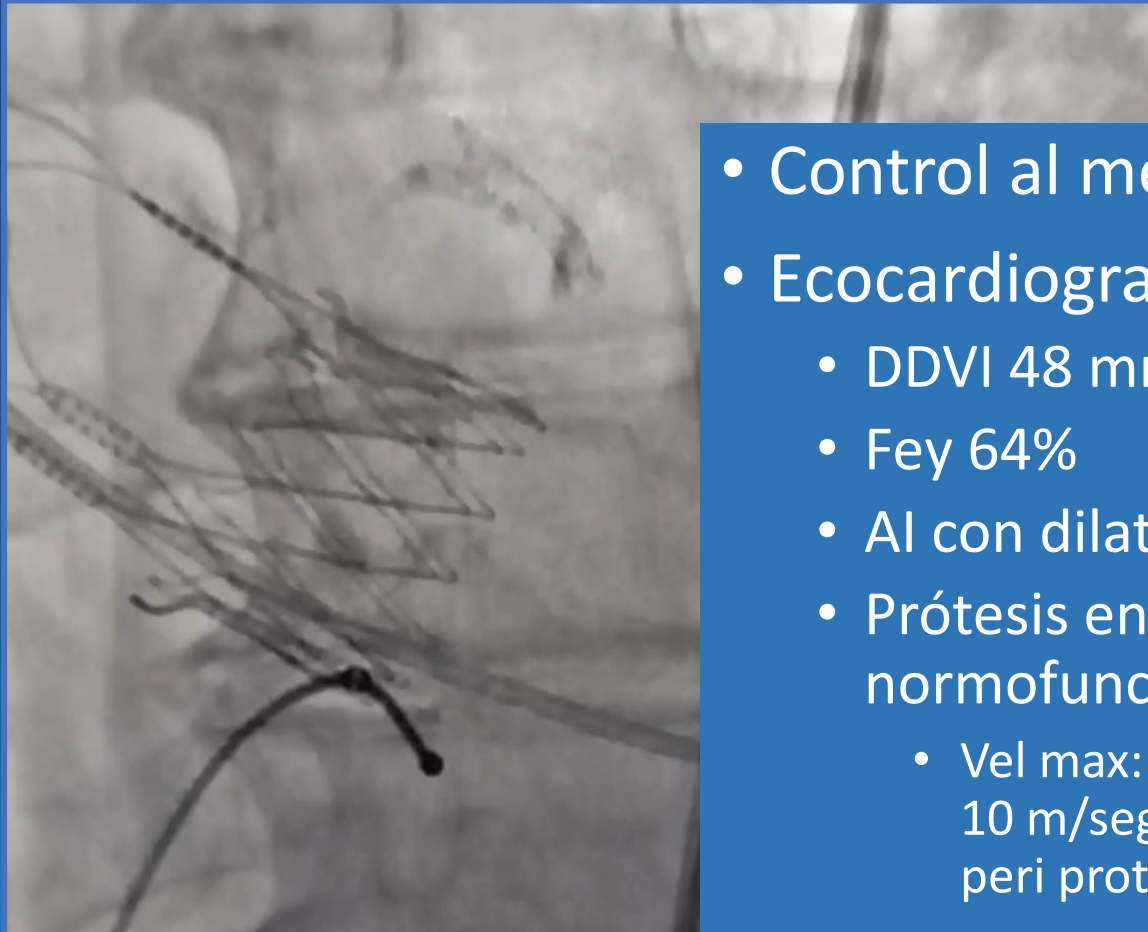
4 Y 5 DE DICIEMBRE 2021 . HOTEL HILTON - PRESENCIAL



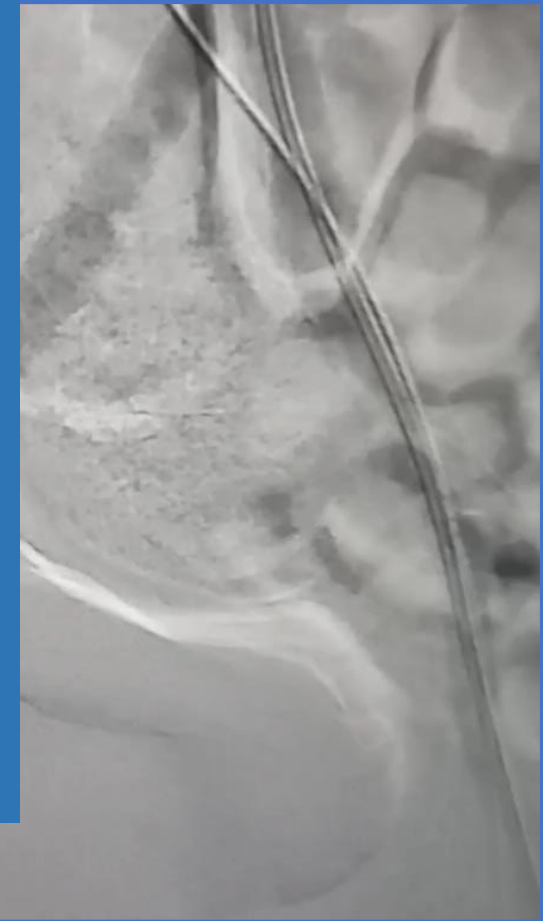Angiotomografia multislice.



TAVI 03-21



- Control al mes.
- Ecocardiograma doppler.
 - DDVI 48 mm; SIV: 11.5; PP: 9.5.
 - Fey 64%
 - AI con dilatación leve.
 - Prótesis en posición aortica normofuncionante.
 - Vel max: 2.2; Grad max 20 m/seg; Grad Med 10 m/seg. Iao leve, no se evidencian leaks peri protésicos.



JORNADAS CIENTÍFICAS Y GREIALES CACI 2021

4 Y 5 DE DICIEMBRE 2021 . HOTEL HILTON - PRESENCIAL

Conclusiones.



- Pacientes con enfermedad coronaria severa de TCI y Eao severa, es fundamental la evaluación por el Heart team y determinar la mejor conducta para el paciente.
- La revascularización completa en pacientes con Eao severa previa a una TAVI no ha demostrado inferioridad según los últimos registros incluido el estudio ACUTE.

