



Tratamiento del síndrome post trombótico

Dra. Masino Ma.Cecilia

Hospital Privado de Rosario

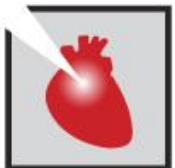Dr. Najenson Martín

Dr. Cigalini Claudio

Dr. Cigalini Ignacio

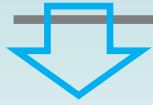Dr. Medizza Lucas

Dr. Larghi Roberto

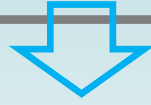

JORNADAS CIENTÍFICAS Y GREMIALES CACI 2021

4 Y 5 DE DICIEMBRE 2021 . HOTEL HILTON - PRESENCIAL



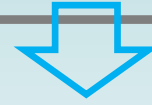
Femenina
26 años



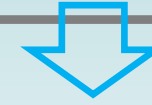
NO

Factores de riesgo
cardiovascular

Hábitos tóxicos



Consumo de ACO



2 años antes

TEP bilateral secundario a TVP
iliofemoral derecha.

Realizó tratamiento con
Apixabán

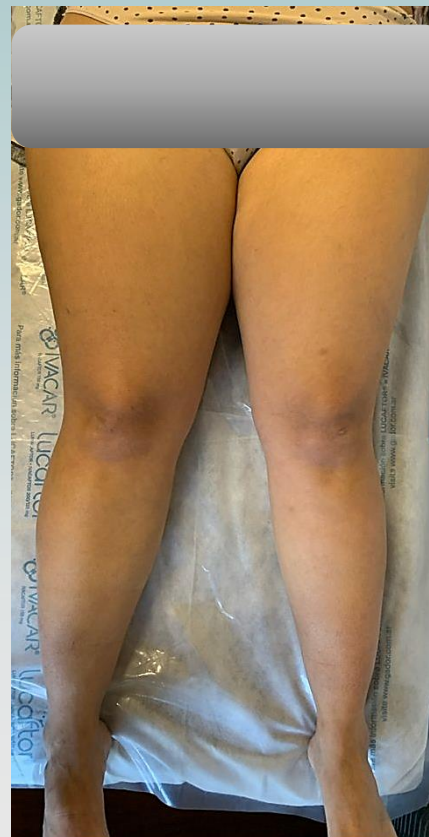

Enfermedad actual

edema de miembro inferior derecho de **1 año** de evolución **dolor** que impide la deambulación en los últimos **3 meses**.

Examen físico

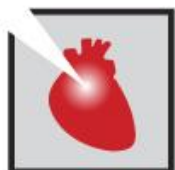- diferencia de diámetro
- edema de godet positivo
- Sensibilidad
- venas varicosas atípicas



DIAGNÓSTICO SÍNDROME POST TROMBÓTICO

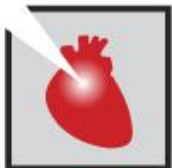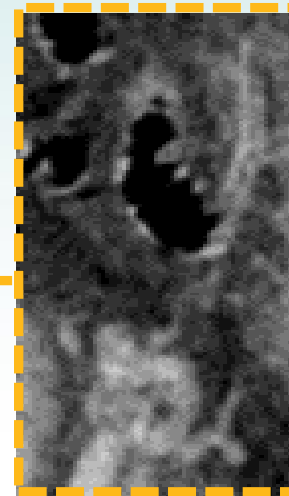
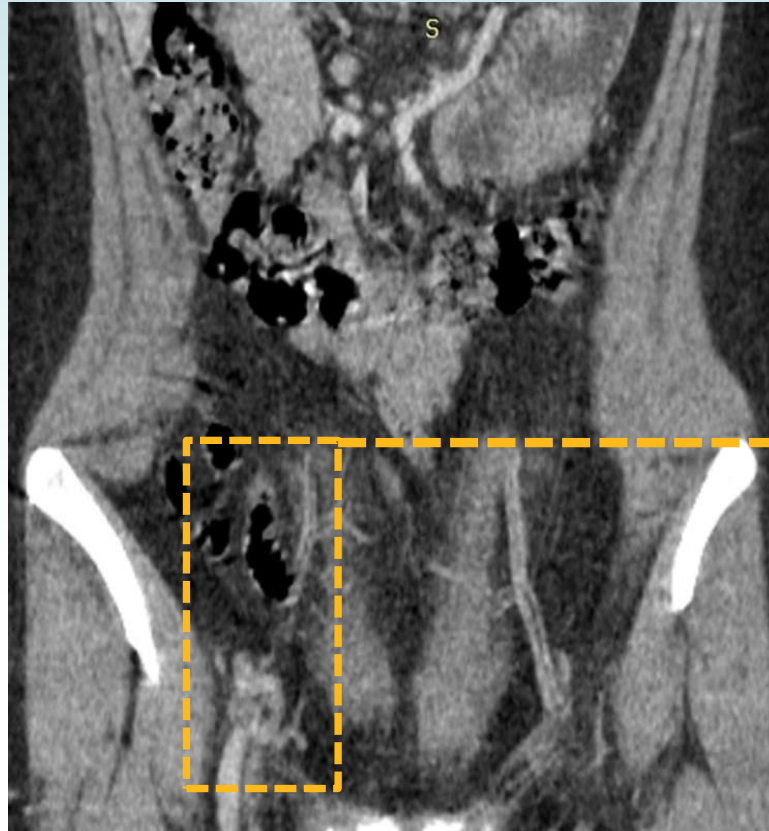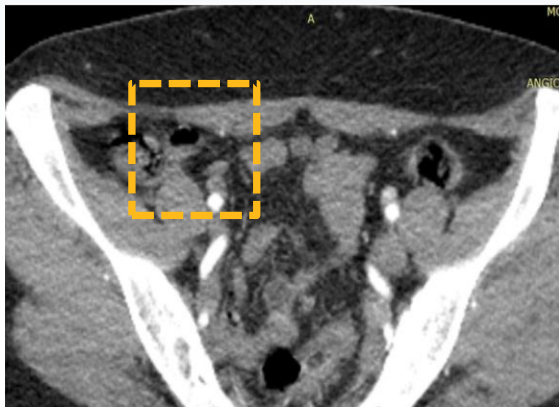
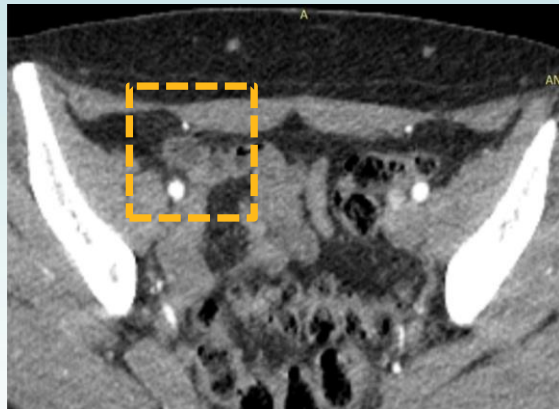
Villalta Score 11 pts.

Variable	None	Mild	Moderate	Severe
Symptoms				
Pain	0	1	2	3
Cramps	0	1	2	3
Heaviness	0	1	2	3
Paraesthesia	0	1	2	3
Pruritis	0	1	2	3
Clinical signs				
Pretibial oedema	0	1	2	3
Skin induration	0	1	2	3
Hyperpigmentation	0	1	2	3
Redness	0	1	2	3
Venous ectasia	0	1	2	3
Pain on calf compression	0	1	2	3
Venous ulcer	Absent	-	-	Present



JORNADAS CIENTÍFICAS Y GREMIALES CACI 2021
4 Y 5 DE DICIEMBRE 2021 . HOTEL HILTON - PRESENCIAL

ANGIO TAC CON TIEMPO VENOSO



JORNADAS CIENTÍFICAS Y GREMIALES CACI 2021
4 Y 5 DE DICIEMBRE 2021 . HOTEL HILTON - PRESENCIAL

RESOLUCIÓN: ANGIOPLASTIA DE LA VENA ILÍACA EXTERNA DERECHA CON IMPLANTE DE STENT.

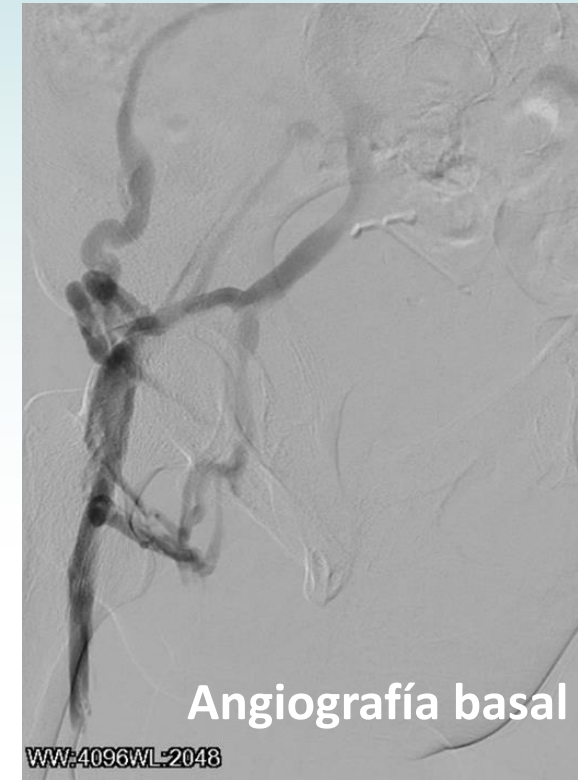


Sedación general. Posición prono.

Punción eco guiada

de la vena poplítea derecha.

Introductor con válvula de 10 Fr.



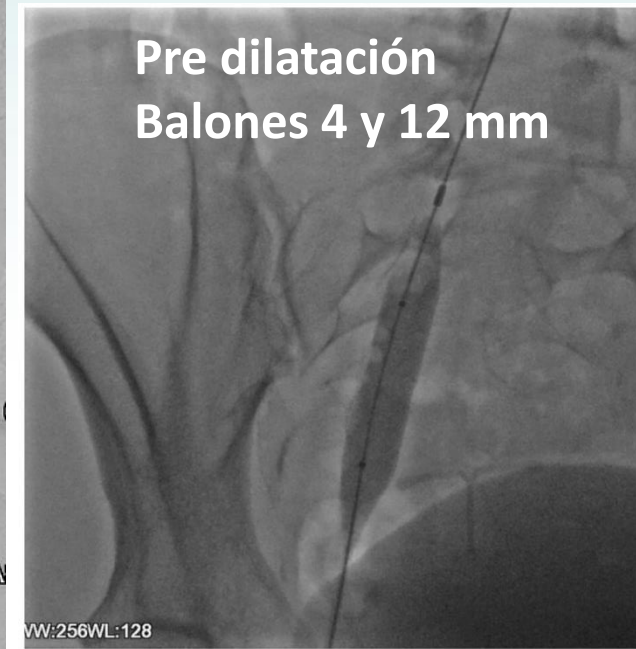
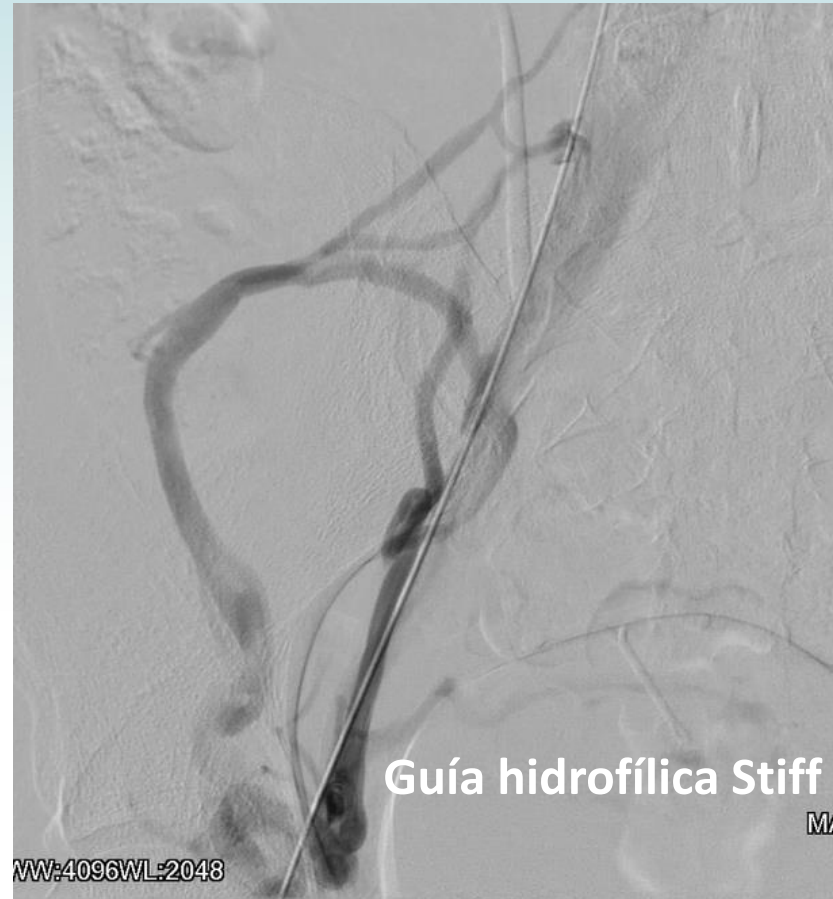RESOLUCIÓN: ANGIOPLASTIA DE LA VENA ILÍACA EXTERNA DERECHA CON IMPLANTE DE STENT.

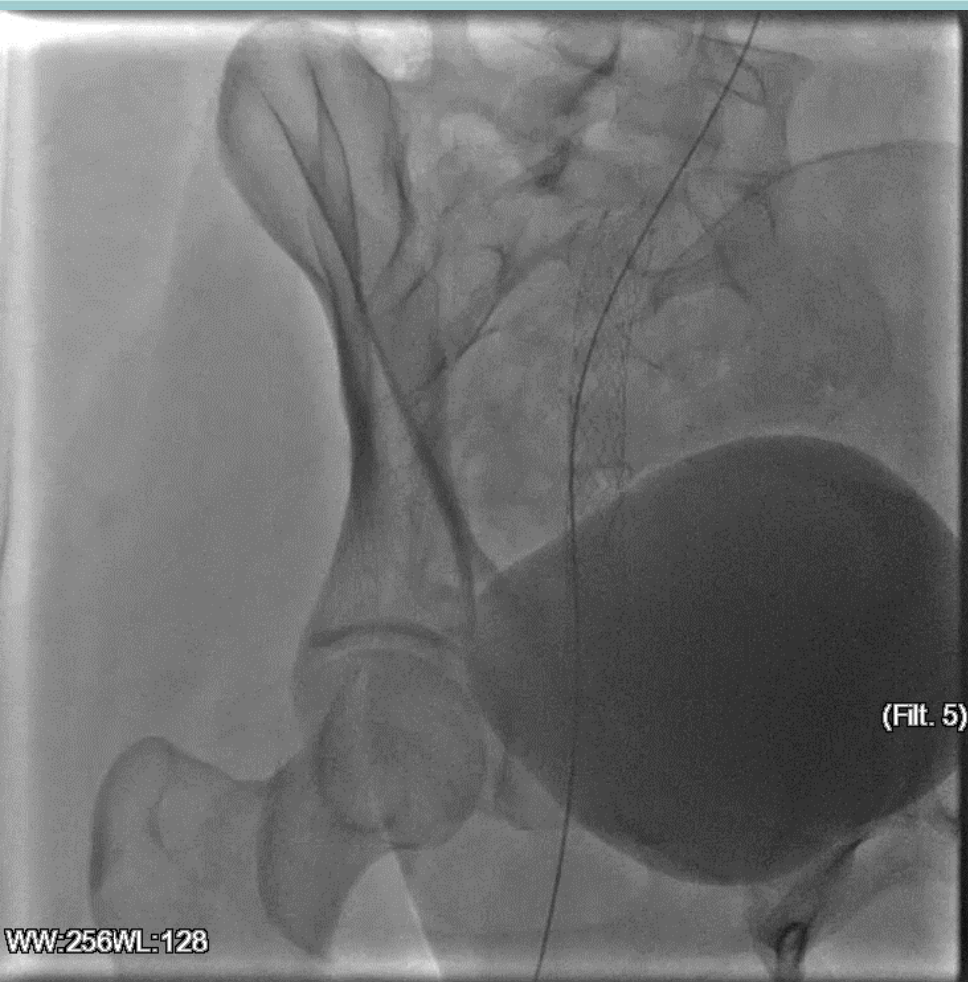


Se avanza catéter hidrofílico vertebral
sobre una guía hidrofílica Stiff

Se franquea oclusión hasta la vena cava
inferior

Posteriormente se dilata trayecto con
balones de 4 y 12 mm


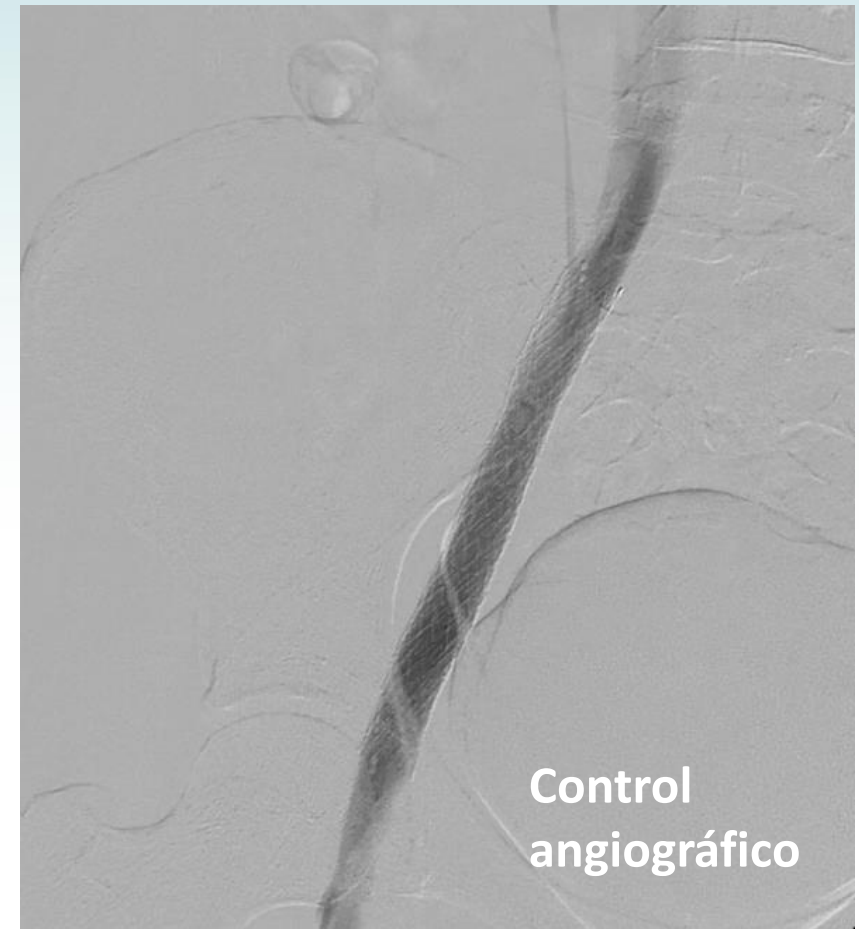


RESOLUCIÓN: ANGIOPLASTIA DE LA VENA ILÍACA EXTERNA DERECHA CON IMPLANTE DE STENT.


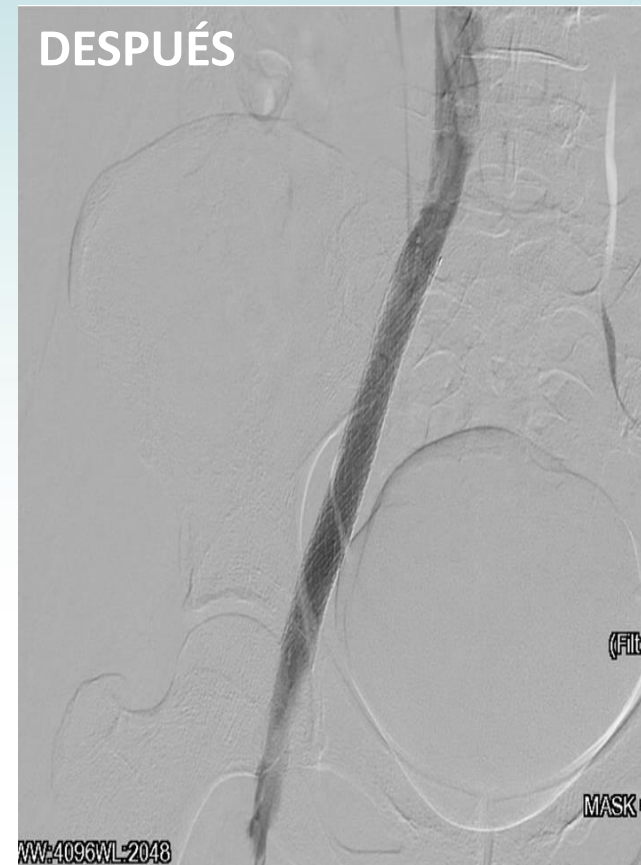
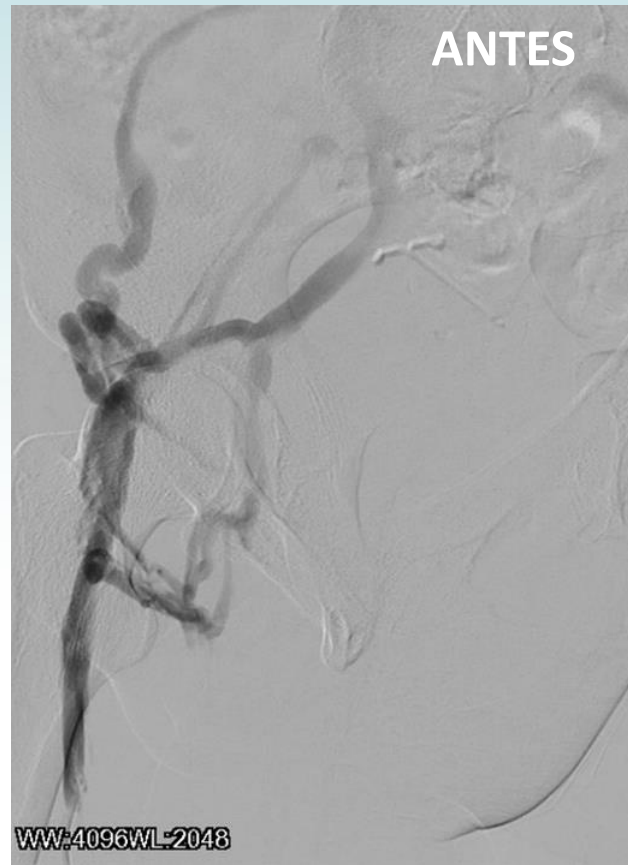ABRE™
VENOSO AUTO EXPANDIBLE
12 X 140 MM



JORNADAS CIENTÍFICAS Y GREMIALES CACI 2021
4 Y 5 DE DICIEMBRE 2021 . HOTEL HILTON - PRESENCIAL

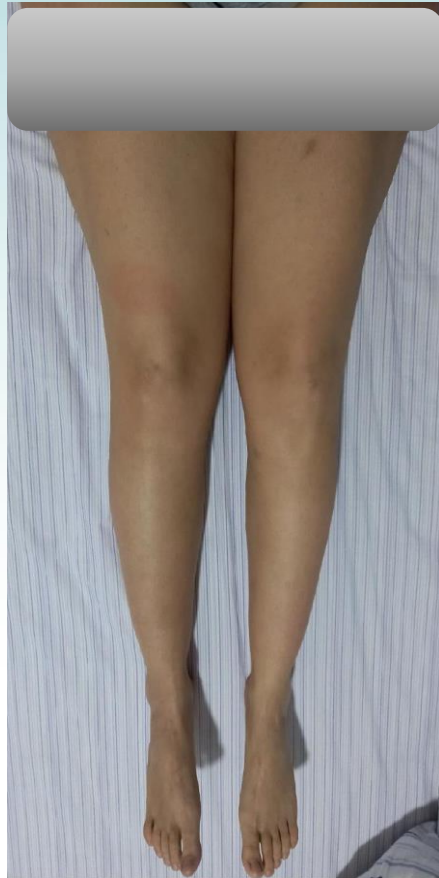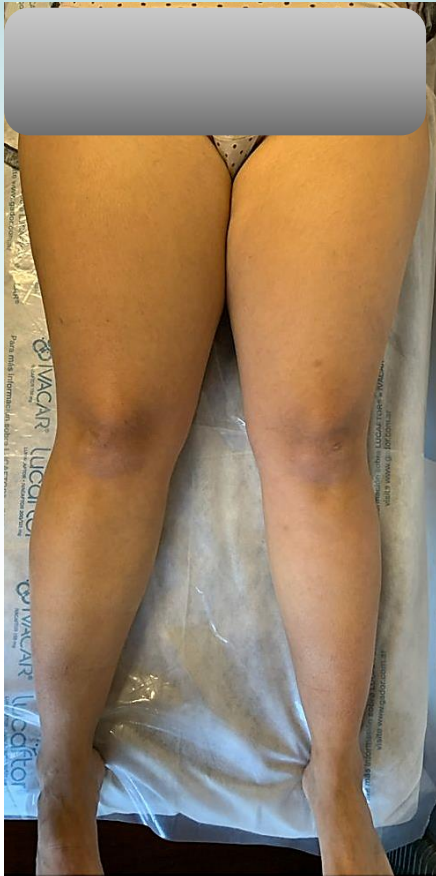RESOLUCIÓN: ANGIOPLASTIA DE LA VENA ILÍACA EXTERNA DERECHA CON IMPLANTE DE STENT.



JORNADAS CIENTÍFICAS Y GREMIALES CACI 2021
4 Y 5 DE DICIEMBRE 2021 . HOTEL HILTON - PRESENCIAL



EVOLUCIÓN



- Favorable con disminución del edema y dolor en el miembro inferior derecho. (Villalta 3 puntos)
- Control con ecografía Doppler: stent permeable en vena ilíaca derecha con insuficiencia de las venas femoral común, femoral y poplítea derecha. Insuficiencia de la unión femoral safena derecha.
- Apixabán suspendido 4 meses después del procedimiento



JORNADAS CIENTÍFICAS Y GREMIALES CACI 2021
4 Y 5 DE DICIEMBRE 2021 . HOTEL HILTON - PRESENCIAL

