



XXIX CONGRESO NACIONAL
CACI2019

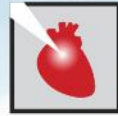Pilar



Hospital General de Agudos Dr. Cosme Argerich
División Cardiología
Sección Hemodinamia

**RESOLUCION ENDOVASCULAR DE DISECCION
AORTICA TIPO B COMPLICADA CON
RETRODISECCION Y HEMATOMA INTRAMURAL
TORACO-ABDOMINO-PELVIANO**

Presentador: Federico Albornoz



XXIX CONGRESO NACIONAL
CACI2019

Pilar

Mujer 68 años

Peso 120 Kg

Altura: 160 cm

Factores de riesgo cardiovasculares:

HTA

Dislipemia

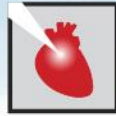Obesidad

Tabaquismo

Ingresas el 20/08 por dolor torácico a predominio dorsal de < 24 hs de evolución de intensidad 10/10.

ECG: Eje -30, PR 160 mseg, QRS 80 mseg, QTc 480. Sin trastornos en la repolarización.

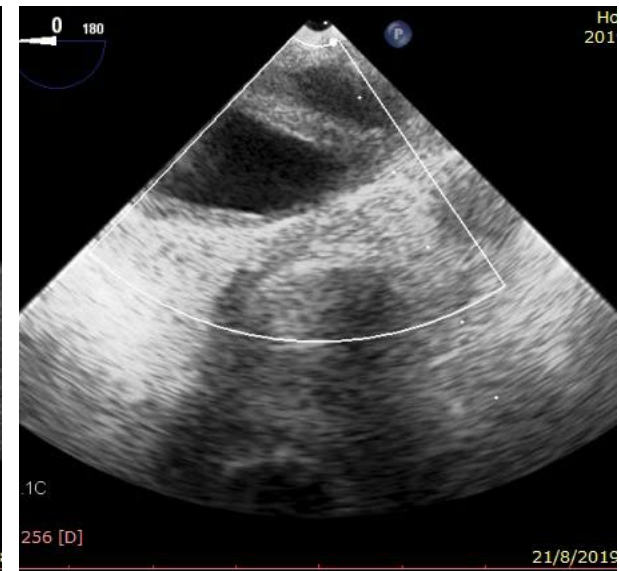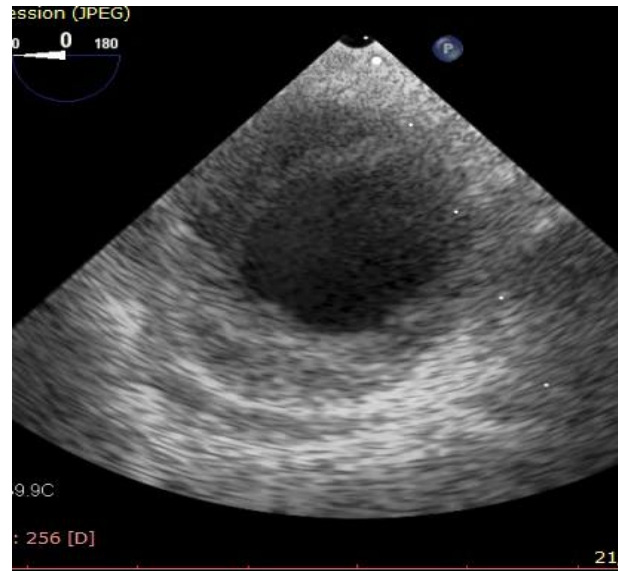
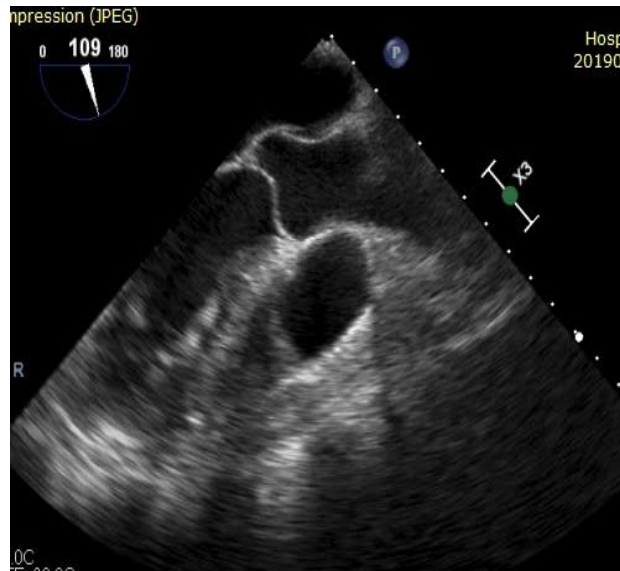
Se interpreta el cuadro clínico como un posible síndrome aórtico agudo.



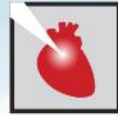XXIX CONGRESO NACIONAL
CACI2019

Pilar

ECOCARDIOGRAMA TRANSESOFAGICO



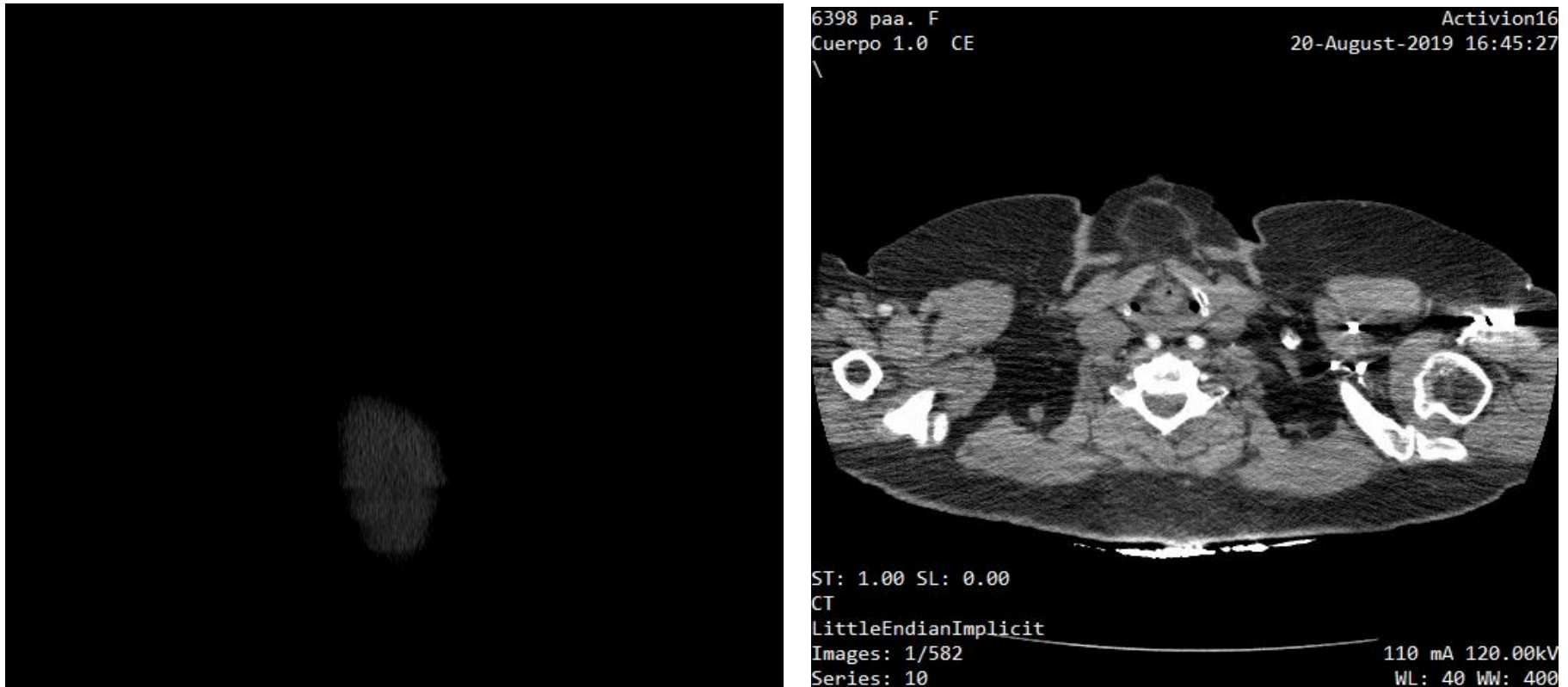
Se observa un hematoma intramural aórtico que se inicia en la porción más distal de la aorta ascendente a 7 cm del plano del anillo valvular.



XXIX CONGRESO NACIONAL
CACI2019

Pilar

ANGIOTOMOGRAFIA



Se observa un aneurisma disecante de la aorta torácica descendente y aorta abdominal que se continúa hacia el tronco principal de la arteria ilíaca derecha, hematoma de cayado y aorta descendente.



XXIX CONGRESO NACIONAL
CACI2019

Pilar

INTERNACION EN UNIDAD CORONARIA

Se administraron vasodilatadores endovenosos y se realizó control de la frecuencia cardíaca con beta-bloqueantes, con buena respuesta inicial al tratamiento farmacológico.

En el segundo día de internación evoluciona con inestabilidad hemodinámica, deterioro de la función renal, caída e 13 puntos de hto, requerimiento de transfusiones, soporte vasopresor y ventilatorio.

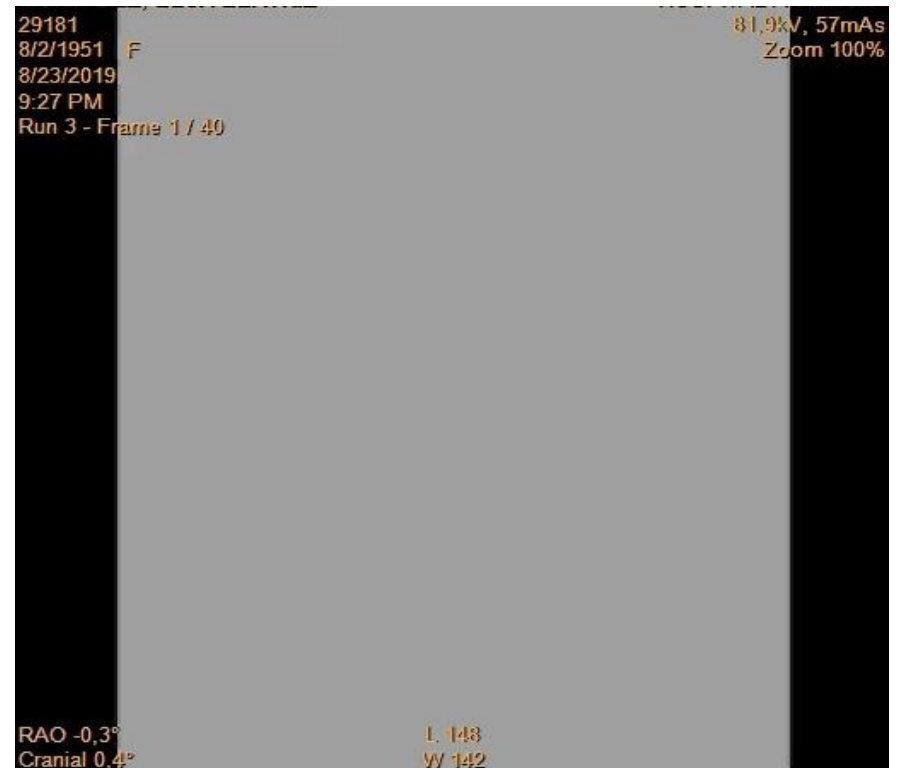
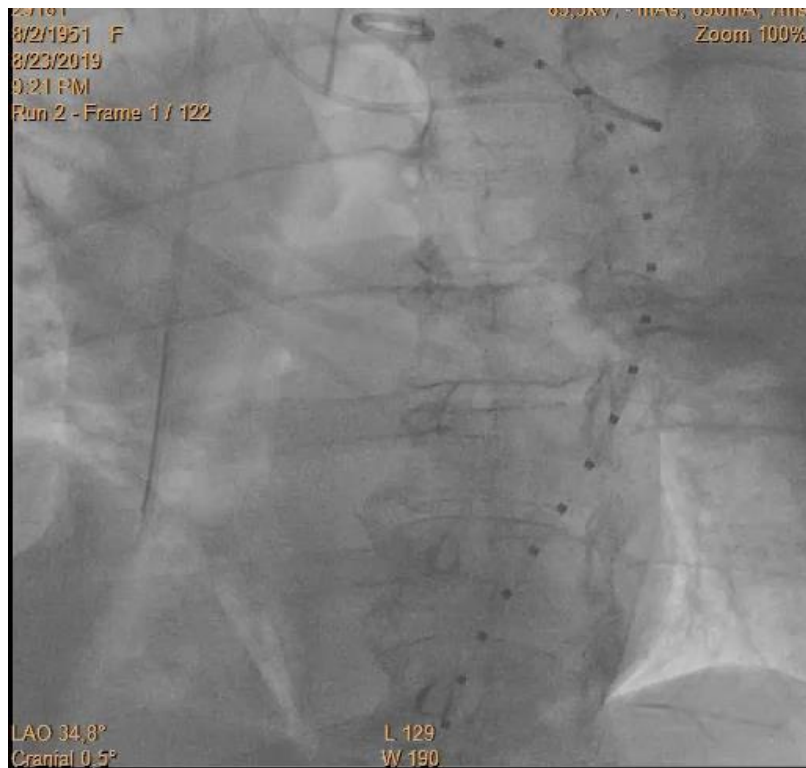Se reinterpreta el cuadro clínico como una disección aórtica tipo B, Crawford II, y se decide una intervención endovascular para diagnóstico y tratamiento de urgencia.



XXIX CONGRESO NACIONAL
CACI2019

Pilar

SALA DE HEMODINAMIA



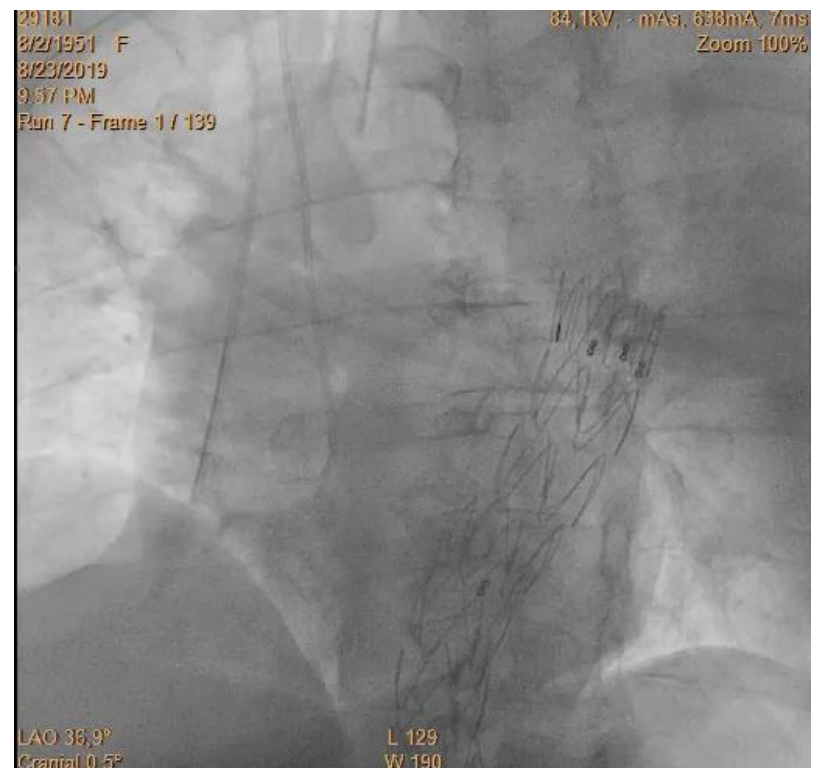
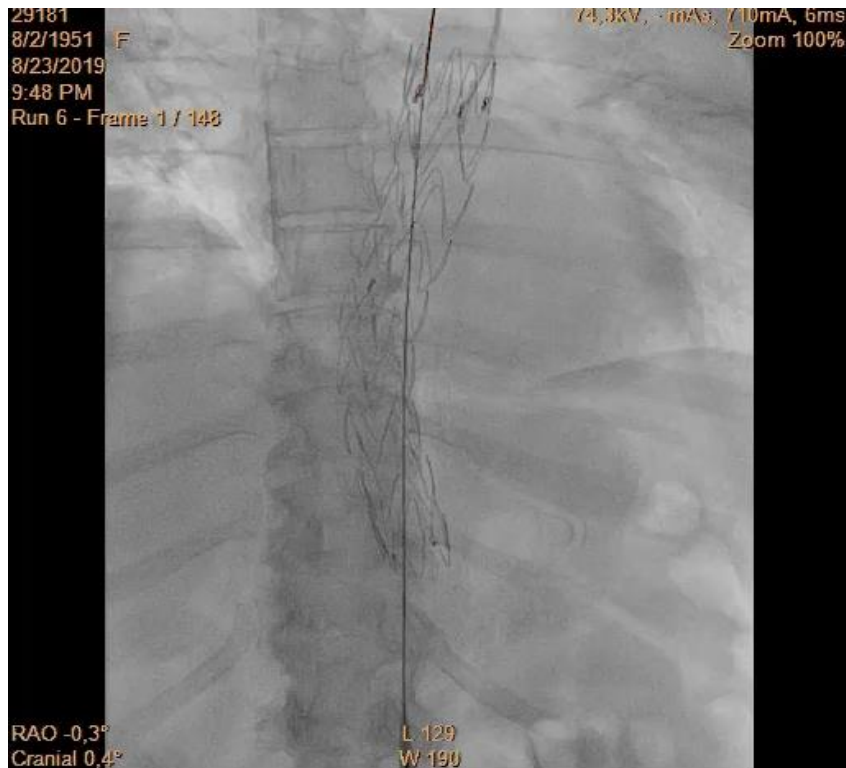Se úlcera aórtica a nivel de T10 que genera una importante fuga de contraste hacia el espacio subintimal.



XXIX CONGRESO NACIONAL
CACI2019

Pilar

SALA DE HEMODINAMIA



Se realiza el implante de un prótesis aórtica VALIANT THORACIC™ 30 x 157 mm.
No se observaron lesiones sobre el cayado aórtico.



XXIX CONGRESO NACIONAL
CACI2019

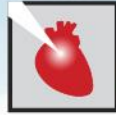Pilar

INTERNACION EN UNIDAD CORONARIA

En el post-operatorio la paciente presentó una evolución clínica favorable, sin complicaciones neurológicas asociadas a la intervención y pasando a una sala de menor complejidad luego de 12 días de internación en la unidad coronaria.

El alta nosocomial fue otorgado luego de 23 días de internación, habiendo recibido tratamiento antibiótico por una sepsis con rescates de *Stafilococcus Aureus* meticilino sensible a punto de partida de un acceso venoso central.

Actualmente se encuentra en seguimiento por consultorios externos.



XXIX CONGRESO NACIONAL
CACI2019

Pilar

CONCLUSIONES

La disección aórtica tipo B complicada es una entidad de elevada morbi-mortalidad, tanto en su evolución natural como luego de una intervención reparadora.

Una intervención precoz es fundamental para evitar la ruptura aórtica, para lo cual, el acceso endovascular es la mejor vía de tratamiento.



XXIX CONGRESO NACIONAL
CACI2019

Pilar



Hospital General de Agudos Dr. Cosme Argerich
División Cardiología
Sección Hemodinamia

**RESOLUCION ENDOVASCULAR DE DISECCION
AORTICA TIPO B COMPLICADA CON
RETRODISECCION Y HEMATOMA INTRAMURAL
TORACO-ABDOMINO-PELVIANO**

Presentador: Federico Albornoz