

**IV SIMPOSIO “TCT@CACI@SAC”
6 de Octubre de 2012**

CASO CLÍNICO:

**“Cierre percutáneo de orejuela izquierda
para la prevención de la tromboembolia”**

**Dr. Sebastián Peralta
Dr. Gerardo Nau
Dr. Ricardo Ronderos
Dr. Jorge Belardi
Dr. Fernando Cura**



ICBA

Instituto Cardiovascular
de Buenos Aires

CASO CLINICO

- 65 años. Sexo masculino.

- FRC: DM tipo II, HTA, DLP.

CHADS₂: 2
CHA₂DS₂-VASc: 3

- Fibrilación auricular permanente.

- Antecedente de hemoptisis recidivante (secuela TBC).

- No anticoagulado, ni antiagregado.

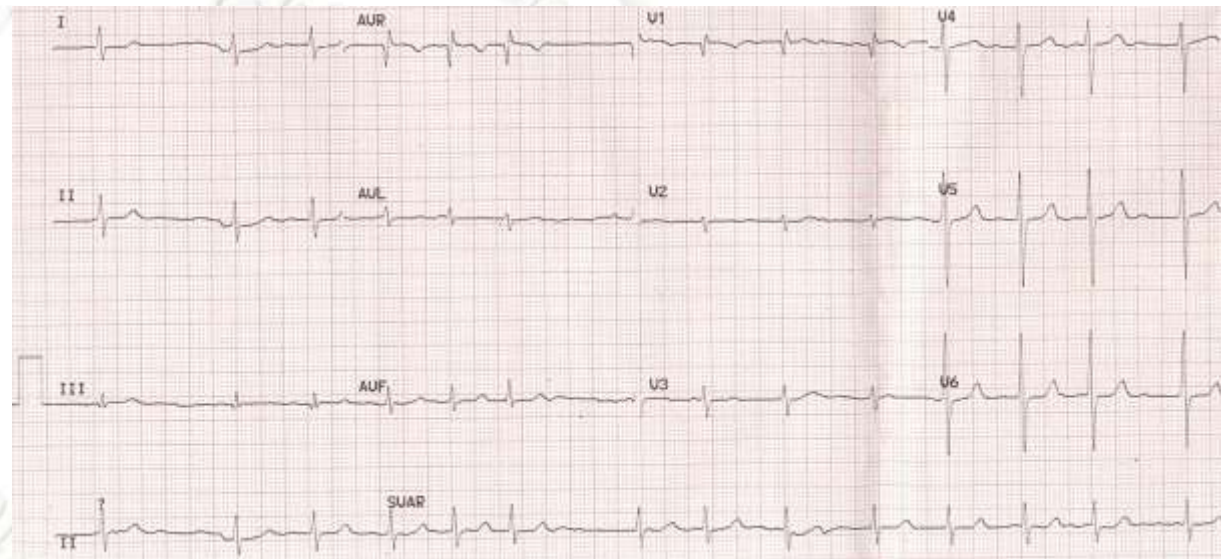
- Actualmente asintomático, adecuada clase funcional.

- Medicación habitual: atenolol 50 mg/día, atorvastatina 10 mg/día.

- **Motivo de Consulta: Derivado para evaluar cierre percutáneo de OAI.**

Risk factor	Score
Congestive heart failure/LV dysfunction	1
Age \geq 75	2
Stroke/TIA/thrombo-embolism	2
Vascular disease ^a	1
Sex category (i.e. female sex)	1

Hematocrito	44%
Hemoglobinemia	15 g/dL
Leucocitos	7200/mm ³
Creatininemia	1.03mg/dL
Glucemia	114 mg/dL
Potasio	4.1 mE/L
Uremia	46 mg/dL
Plaquetas	258000/mm ³
TP	94%
KPTT	32"



-FA permanente
-CHADS₂ 2

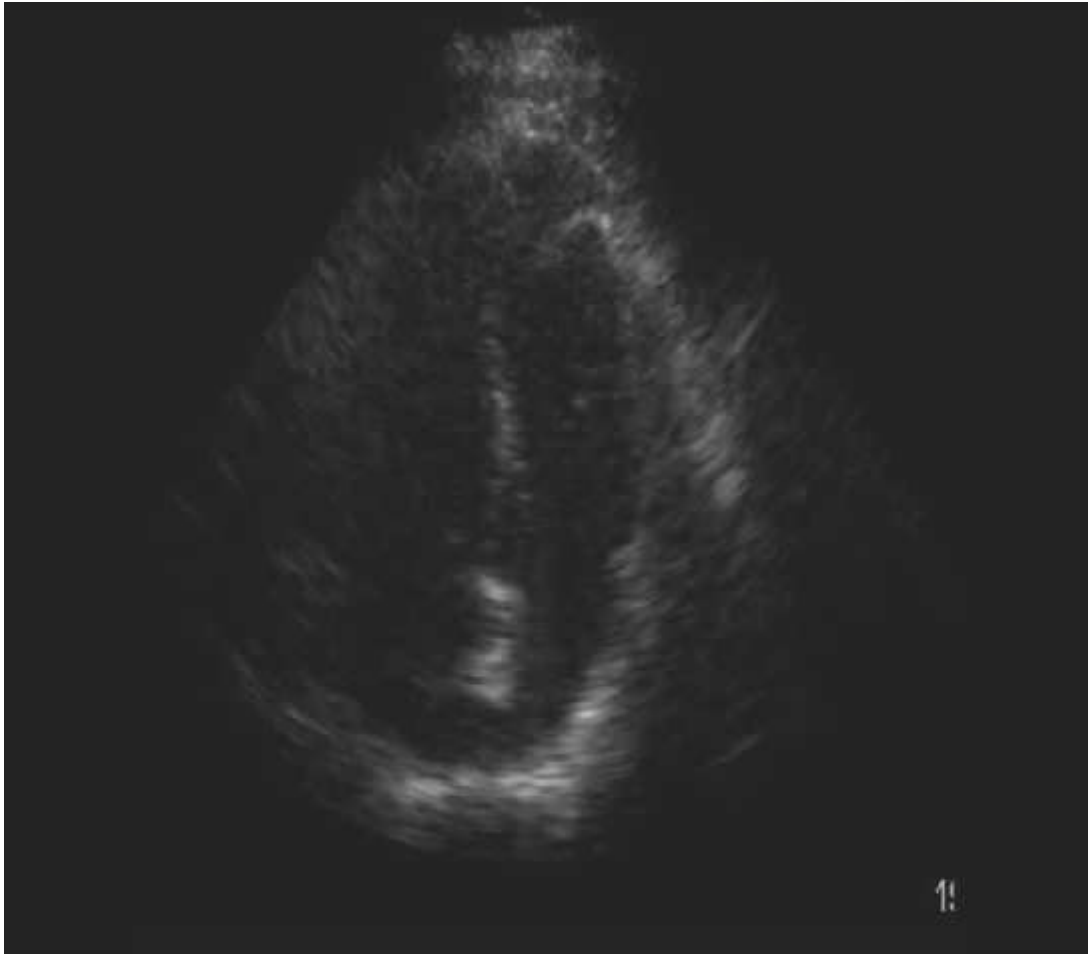
ANTICOAGULACIÓN

- Hemoptisis recidivante

**CONTRAINDICACIÓN DE
ANTICOAGULACIÓN**

Nueva alternativa: cierre percutáneo de OAI

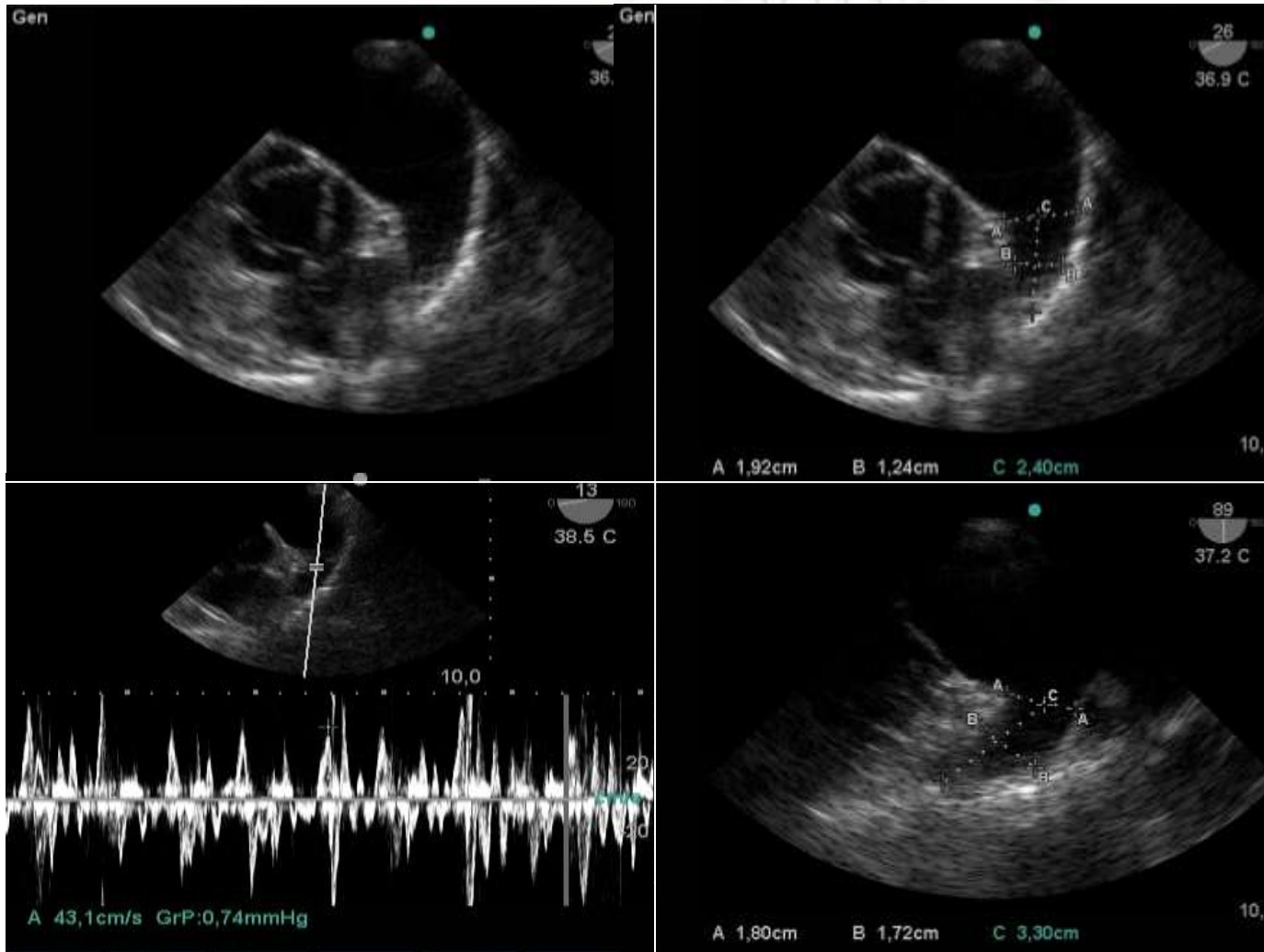
Ecocardiograma Doppler



**FSVI Conservada
Al levemente dilatada
Sin valvulopatías**

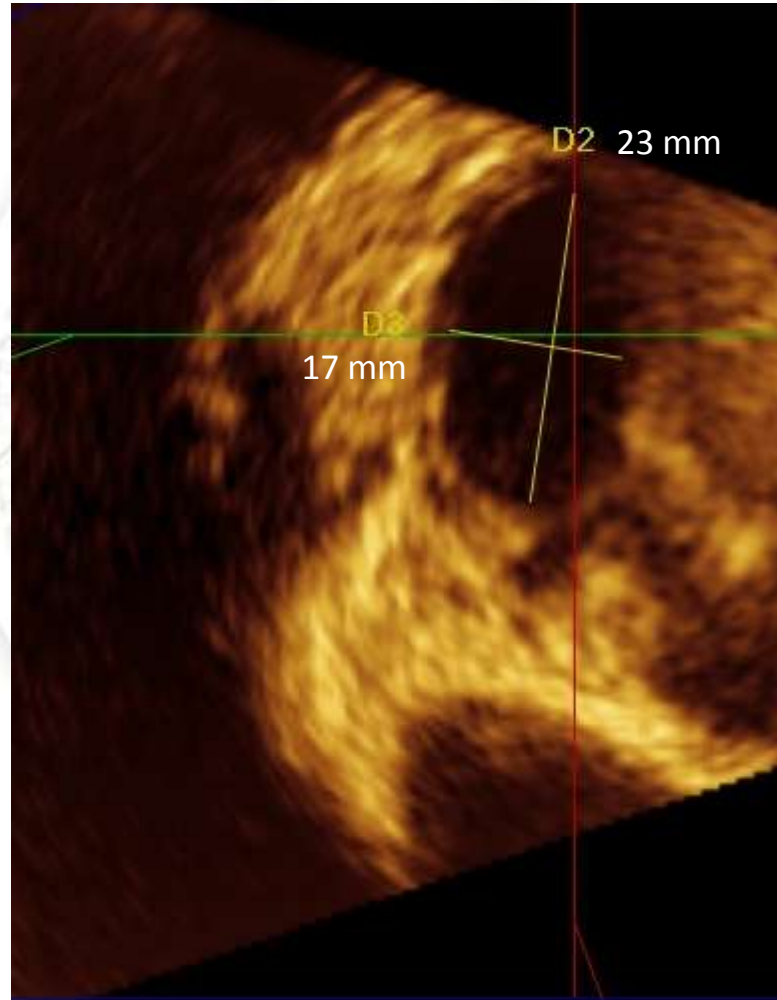
Ecocardiograma Doppler transesofágico

OAI unilobulada, sin trombos – Vel. sistólica de OAI de 43 cm/seg

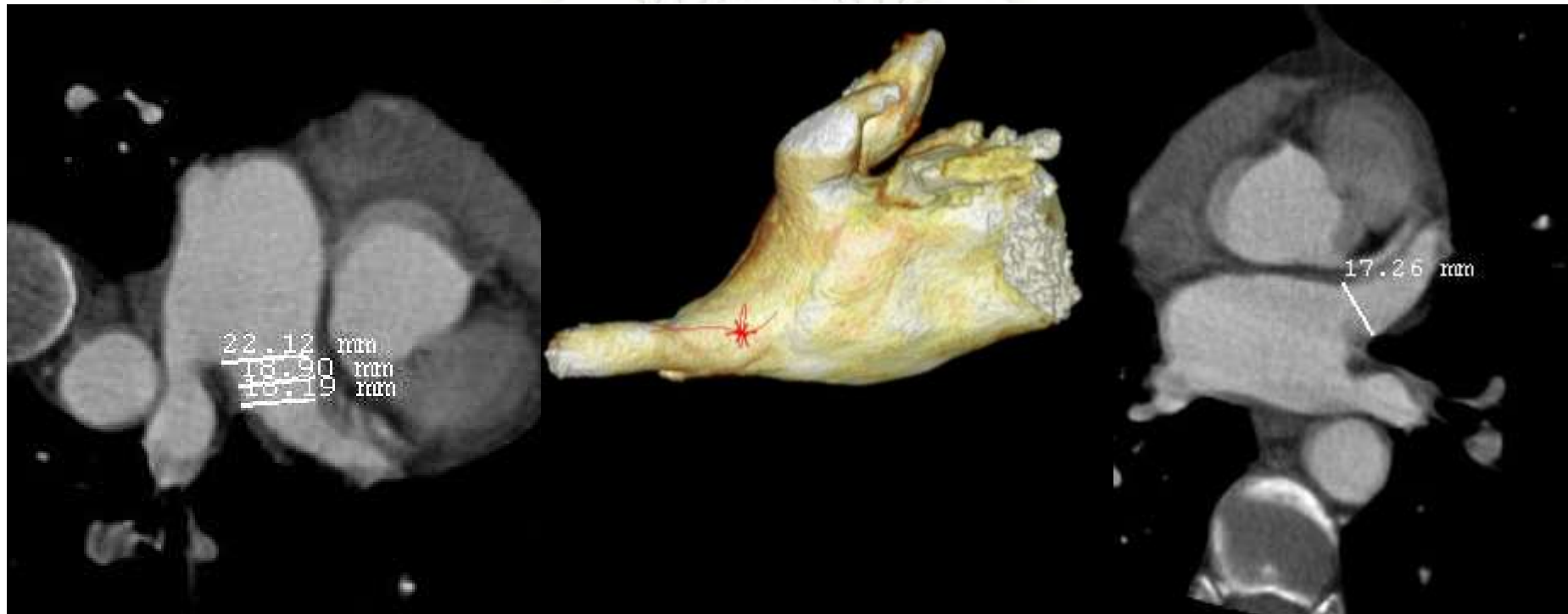


Diám. Ostial: 19 x 22 mm
Extensión OAI: 33 mm

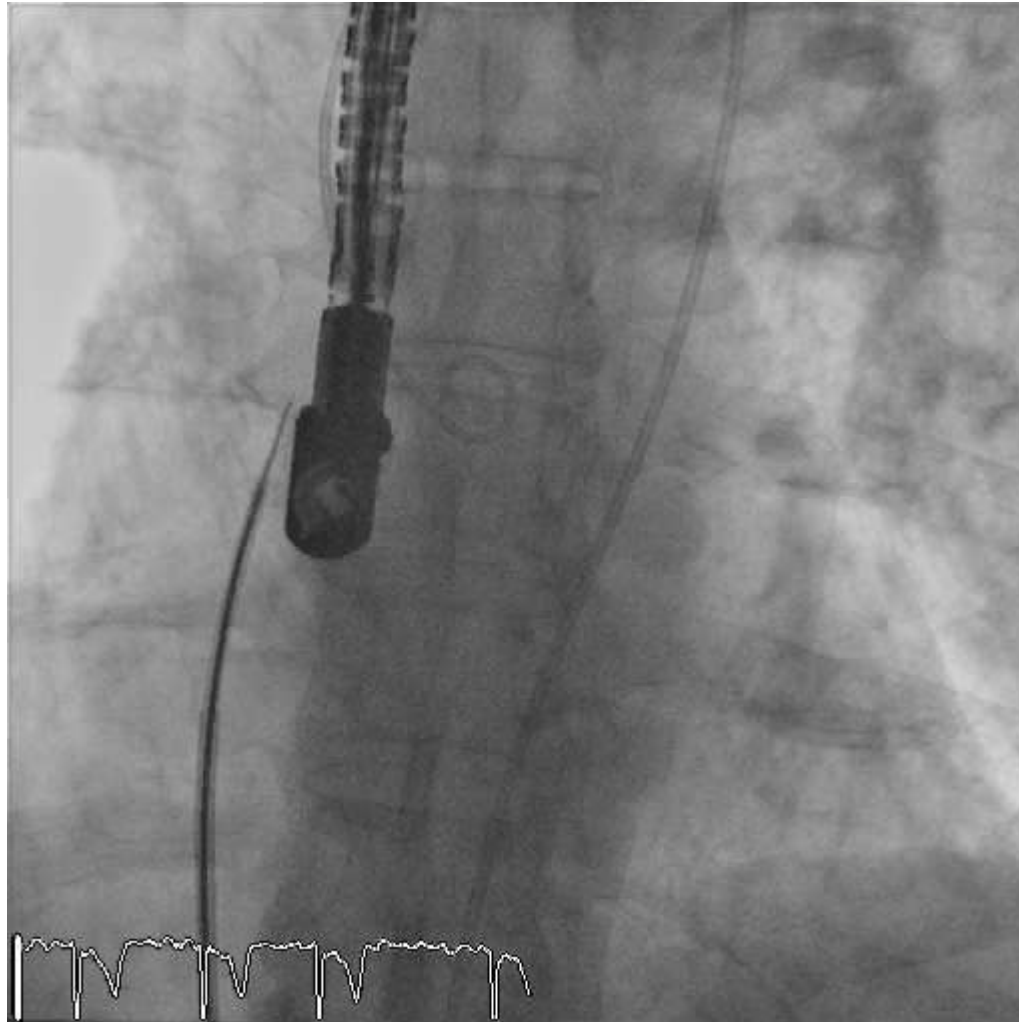
Ecocardiograma Doppler transesofágico – 3D



MSCT Pre-procedimiento

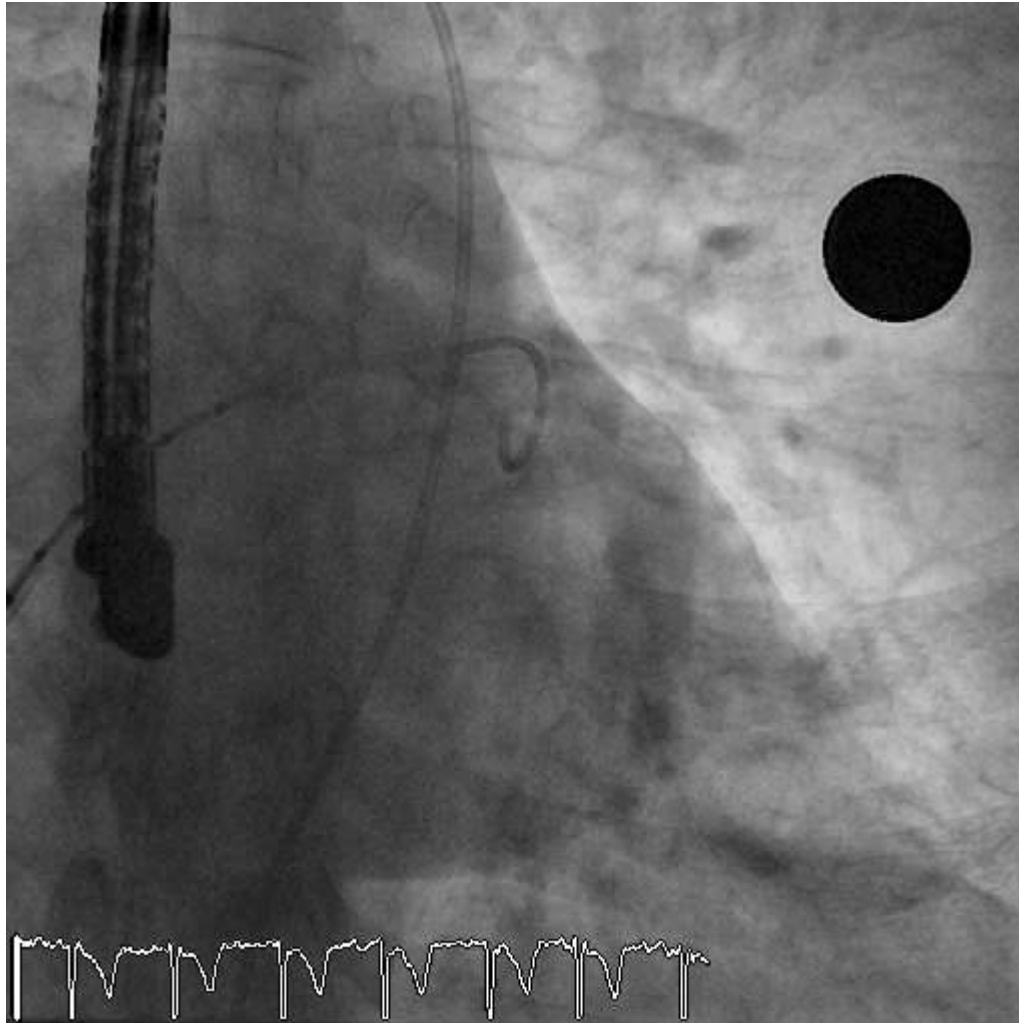


Cierre de OAI - Procedimiento



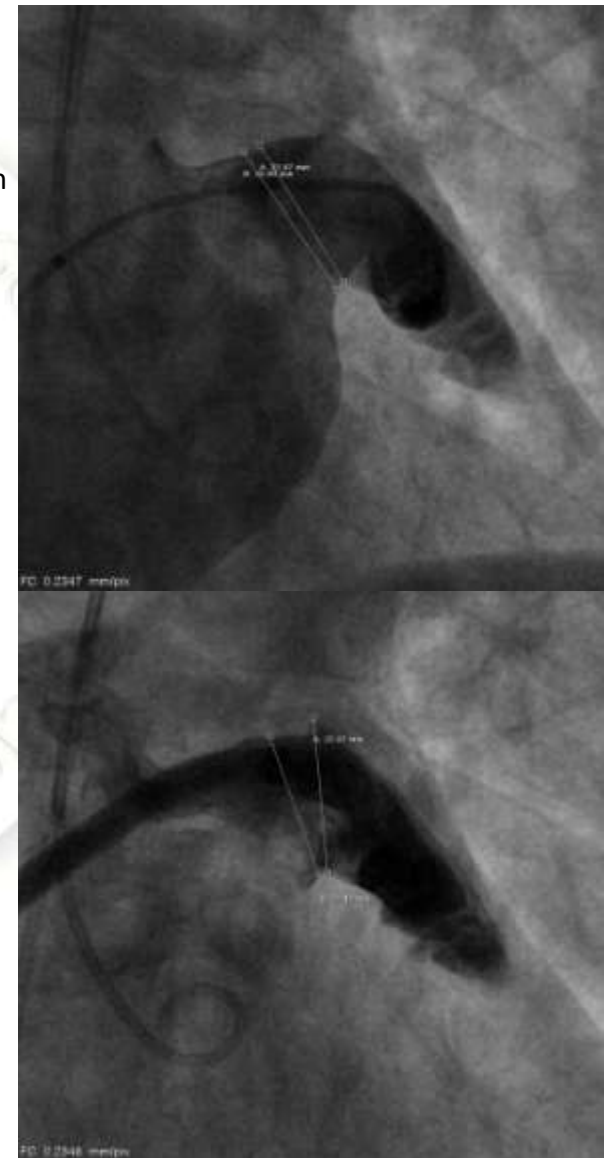
Punción Transeptal

Cierre de OAI – Angiografía y mediciones



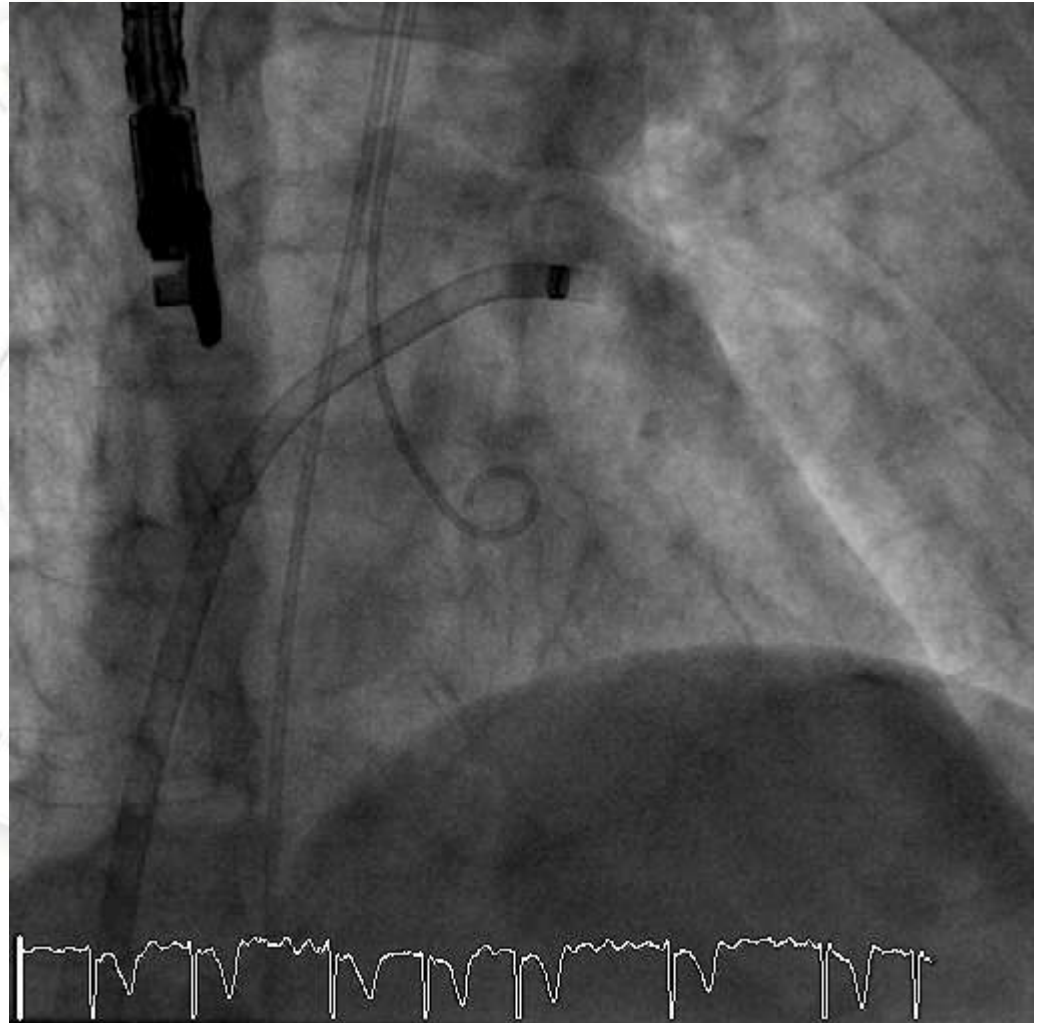
Vista caudal Orejuela

Esfera de
calibración

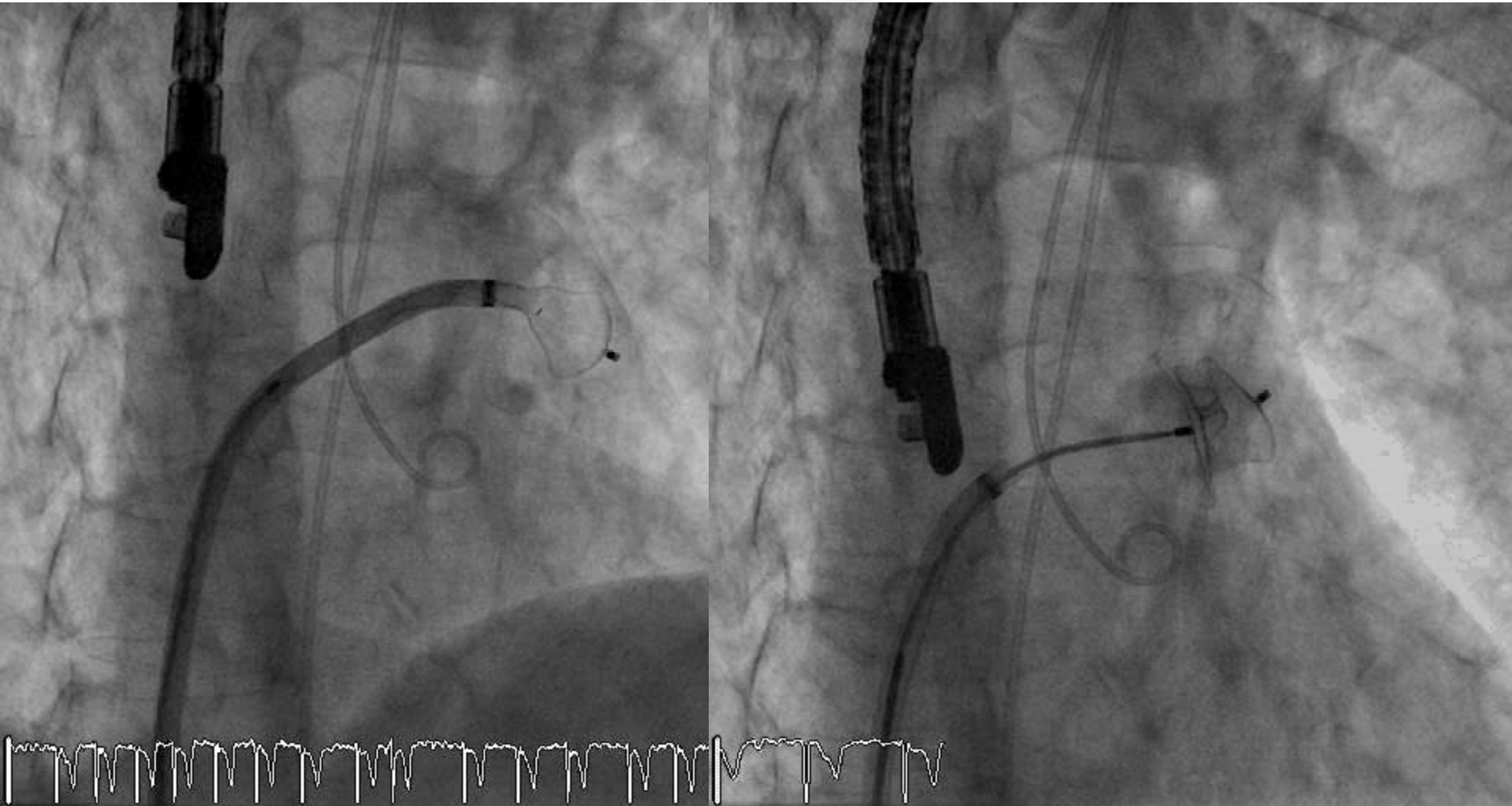


Cierre de OAI – Angiografía selectiva de orejuela

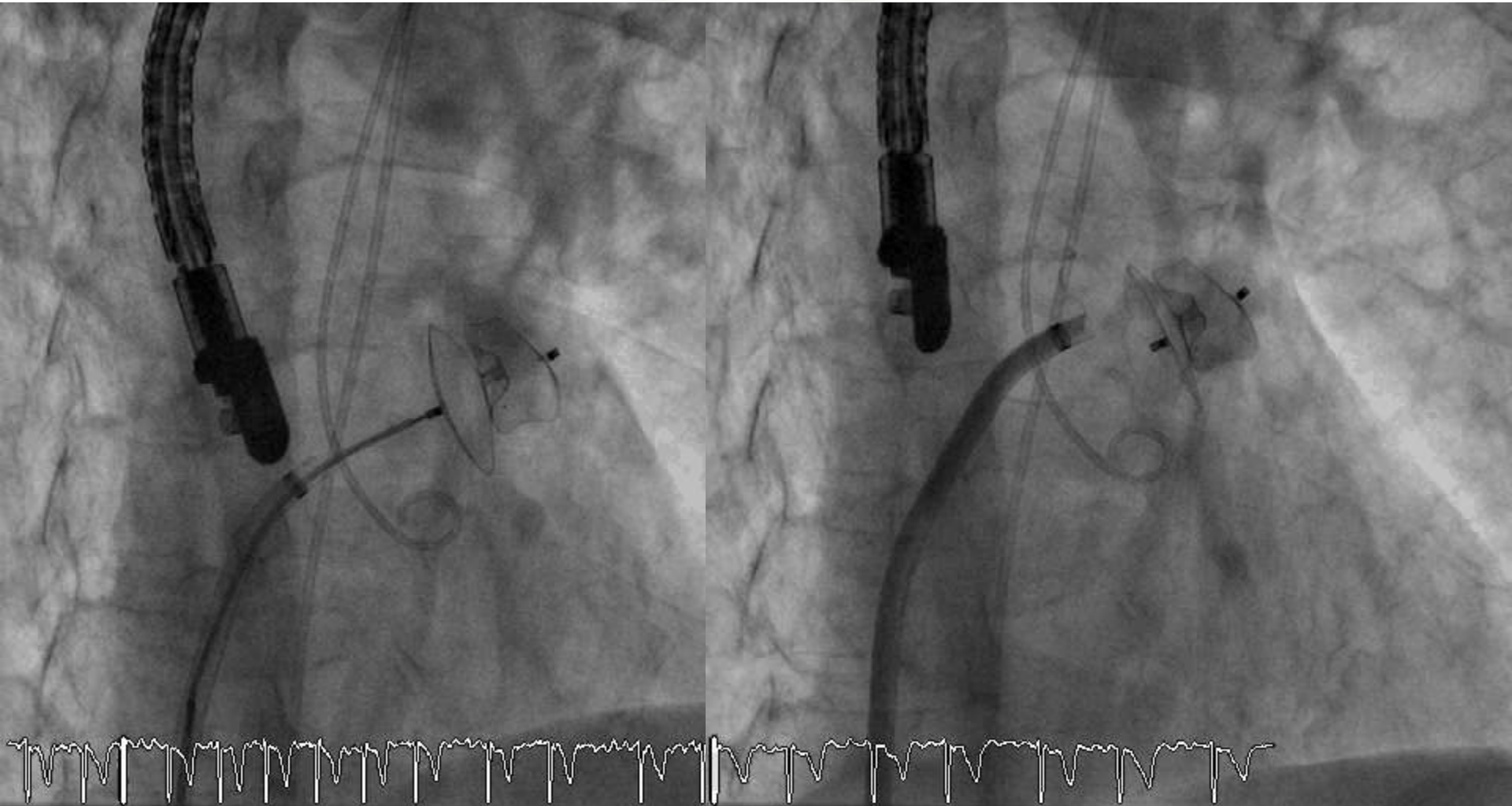
Angiografía
Selectiva
OAI



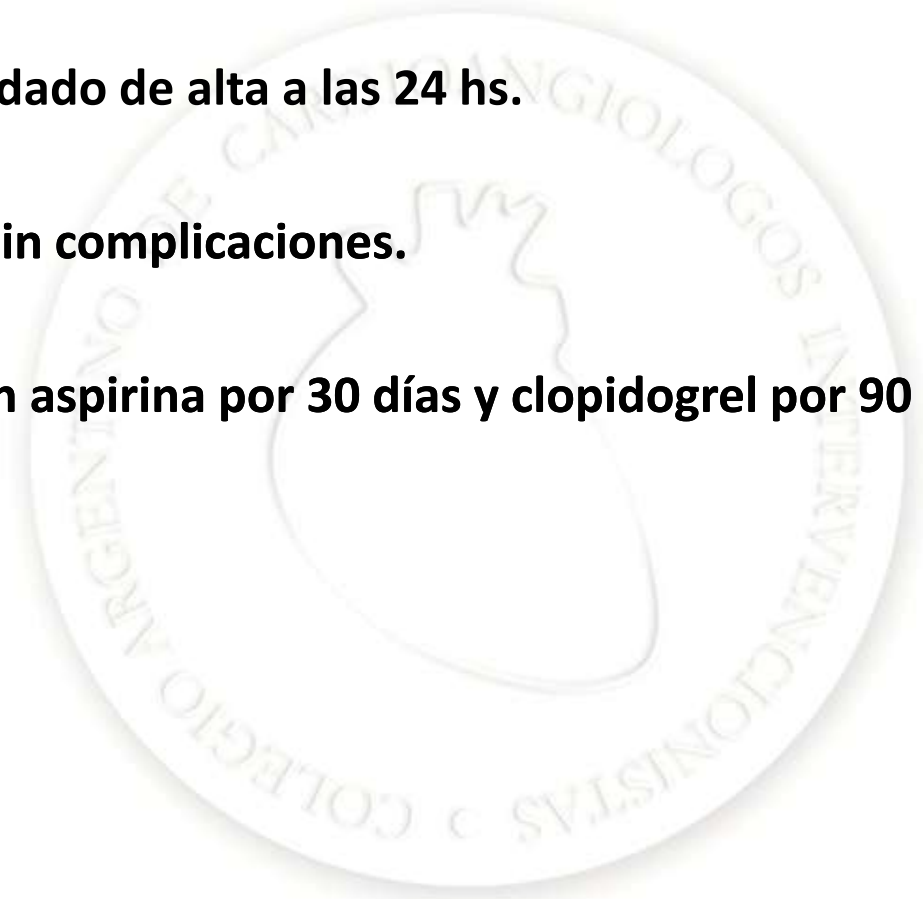
Cierre de OAI – Posicionamiento dispositivo



Cierre de OAI – Liberación dispositivo y test final

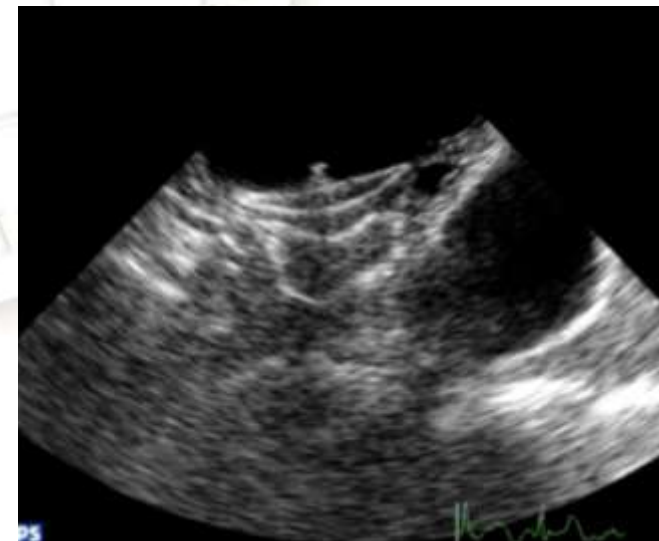
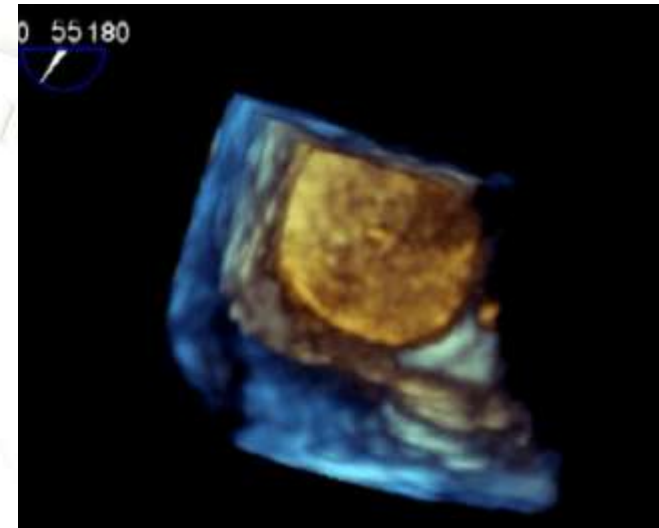
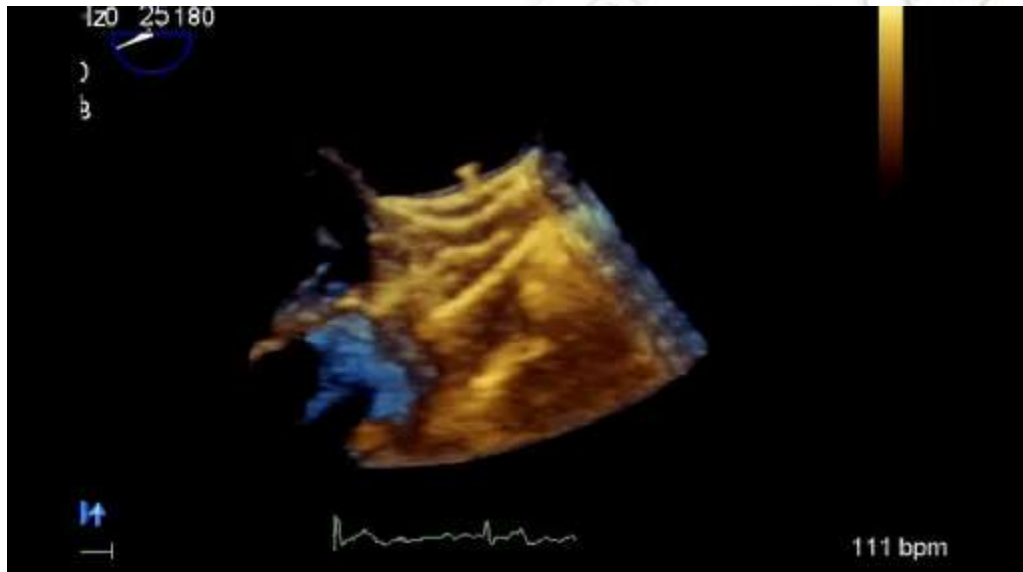


- **El paciente fue dado de alta a las 24 hs.**
- **Asintomático. Sin complicaciones.**
- **Tratamiento con aspirina por 30 días y clopidogrel por 90 días.**



Ecocardiograma Doppler transesofágico 3 meses

Reconstrucción
tridimensional de Amplatzer
ocluyendo la OAI





Muchas gracias