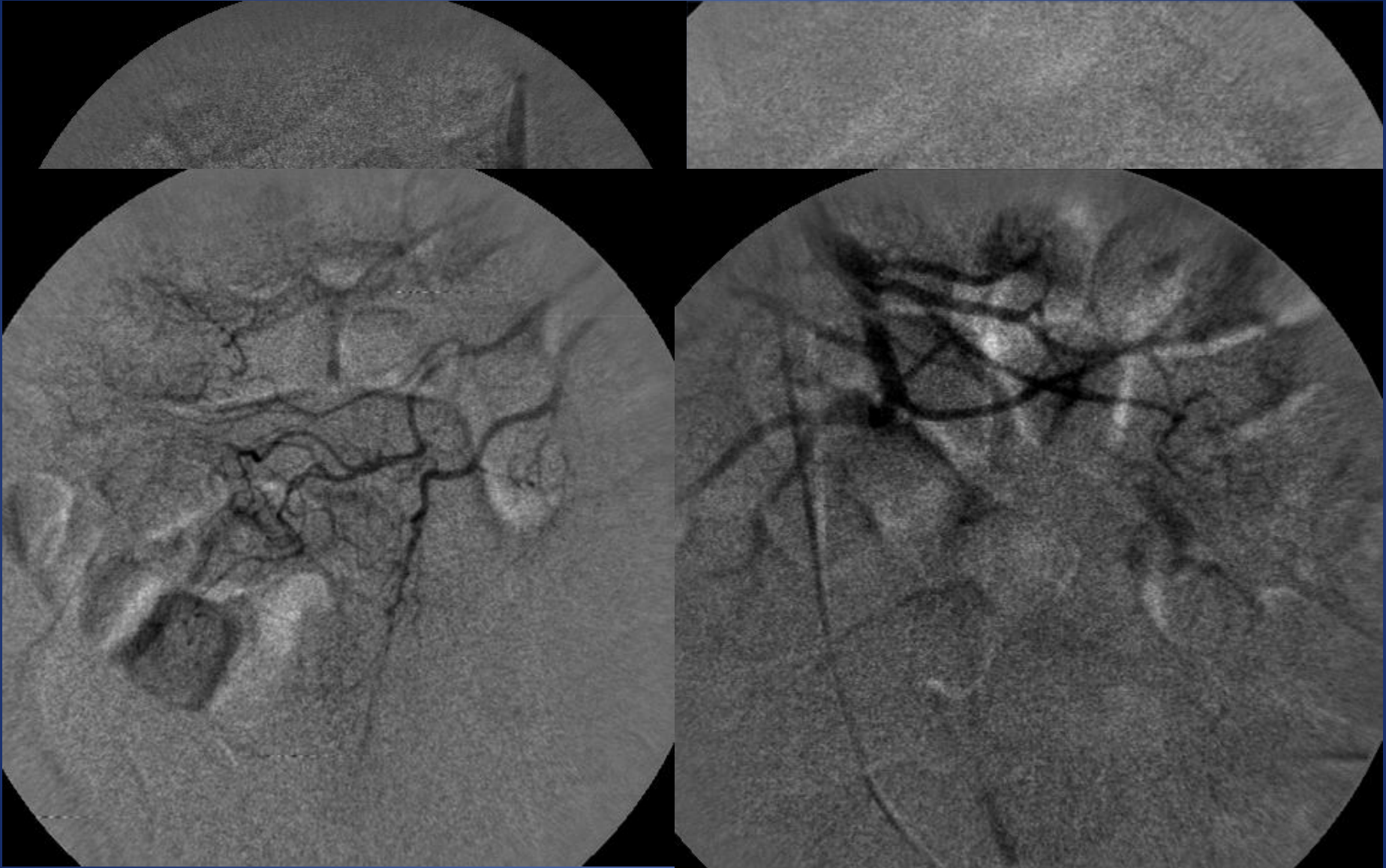
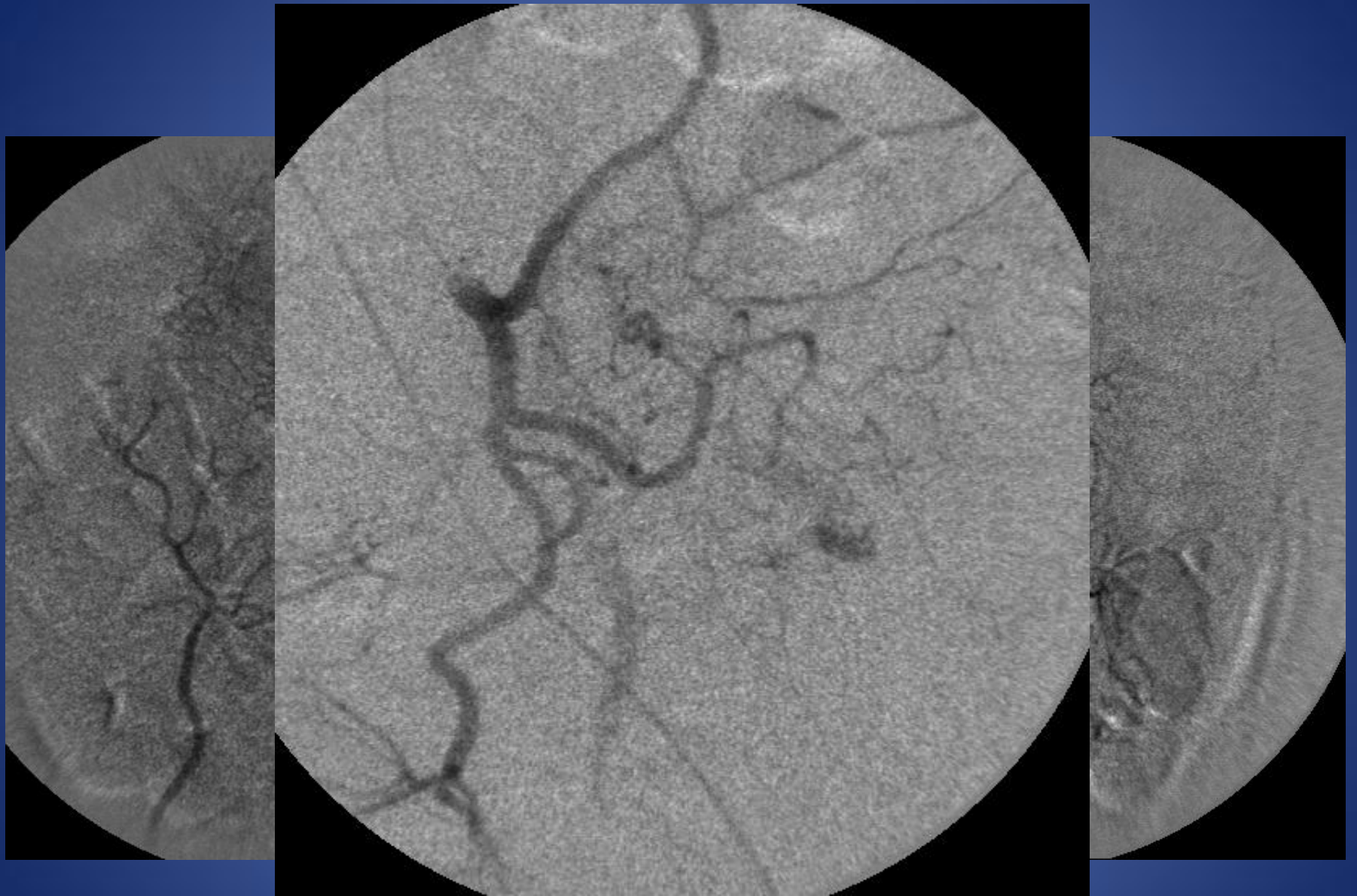

CASO 3

- Paciente de sexo masculino, de 65 años de edad, con antecedente de diverticulosis, que es derivado de otro Hospital por cuadro de hemorragia digestiva baja de 4 días de evolución. Los primeros dos días presentó 2 episodios de hematoquezia sin descompensación hemodinámica.
- La endoscopia evidencia sangrado activo en colon izquierdo sin poder localizar el sitio exacto. El cuarto día comenzó con enterorragia y evoluciona a shock hipovolémico con necesidad de politransfusiones y drogas vasoactivas.
- Hcto: 16% Inicialmente coagulograma normal. Finalmente coagulopatía por consumo.
- A pesar del tratamiento con plasma fresco persiste con sangrado y es derivado para arteriografía con eventual embolización.



Arteria Mesentérica Superior



Rama Sigmoidea de Mesentérica Inferior

Embolización

