



ATENEIO CACI

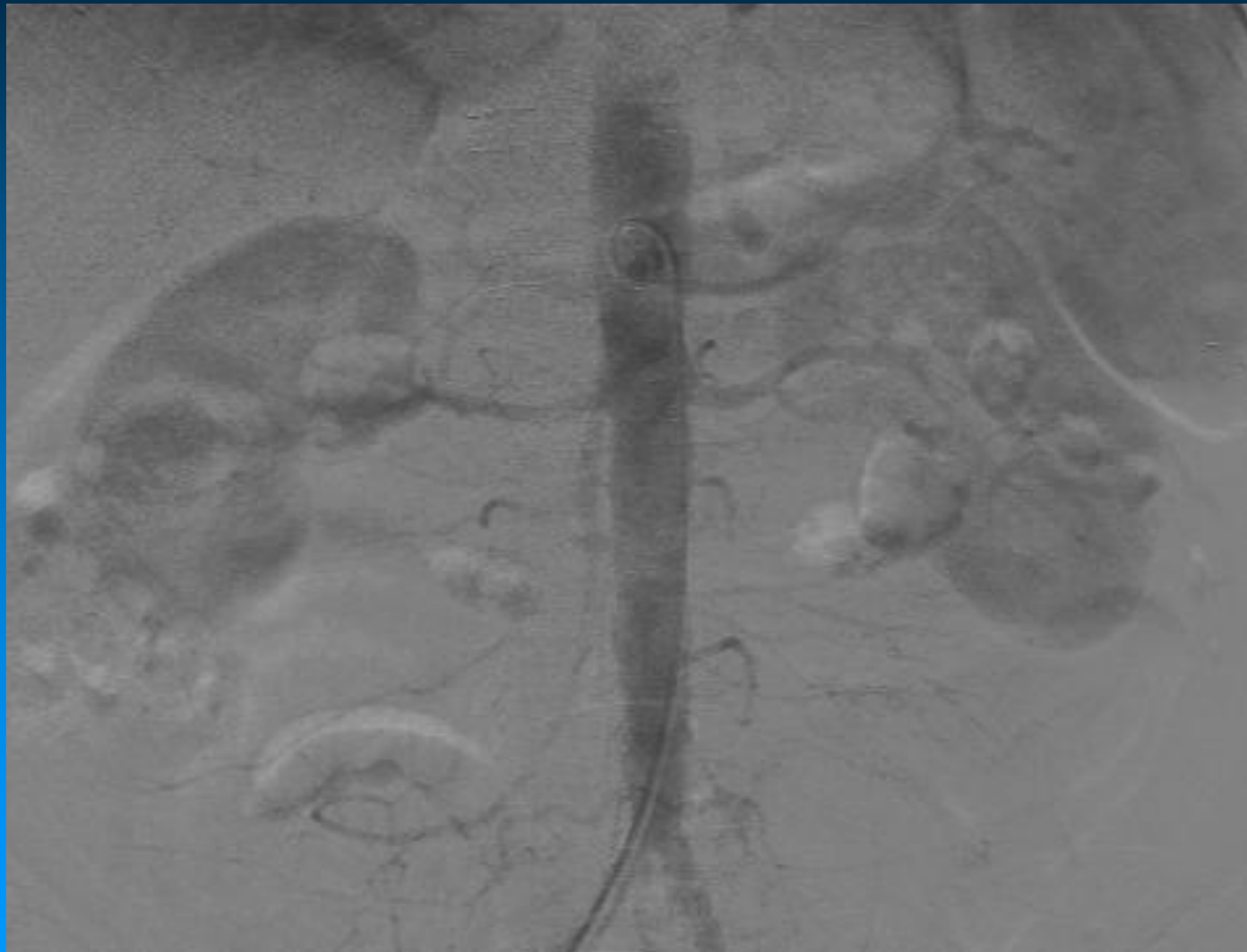HEMORRAGIA DIGESTIVA

- Paciente VR, masculino, 53 años.
- Motivo de Consulta: Internado en UTI por Hemorragia Digestiva Alta (HDA) de 48 hs de evolución.
- Enf. Actual: Se realizo laparotmia exploradora y no se logra evidenciar área de sangrado y estudio de perfusión que informa dudosa area de sangrado en ángulo esplénico del colon, por lo que se solicito angiografia mesenterica.

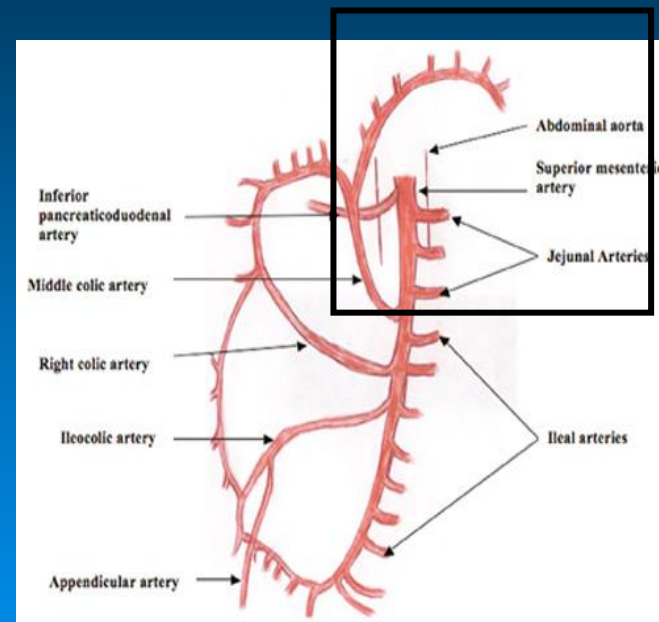
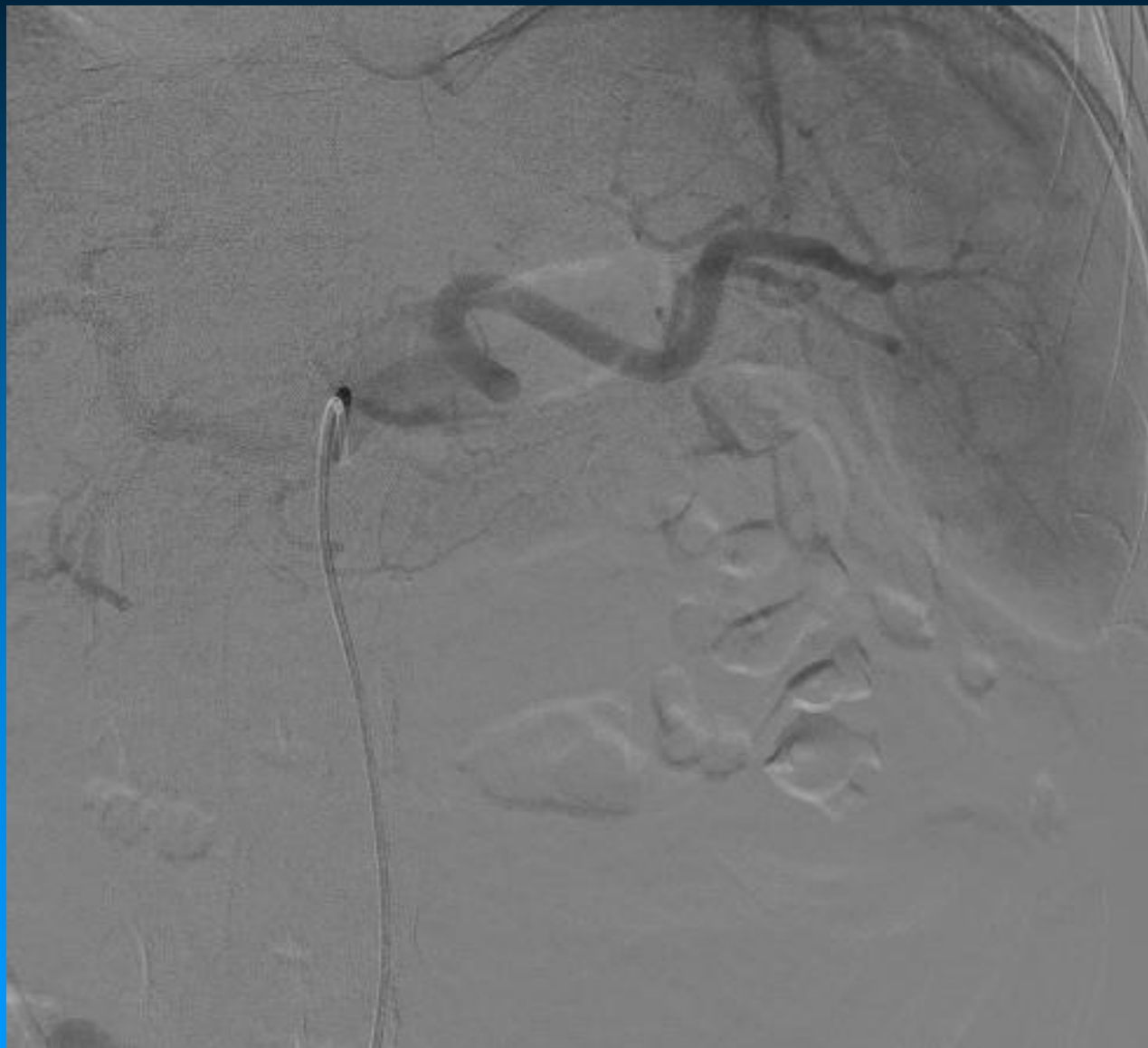
- EC: Lúcido. TA: 90/60 mmHg. FC: 90x'
Diuresis conservada.

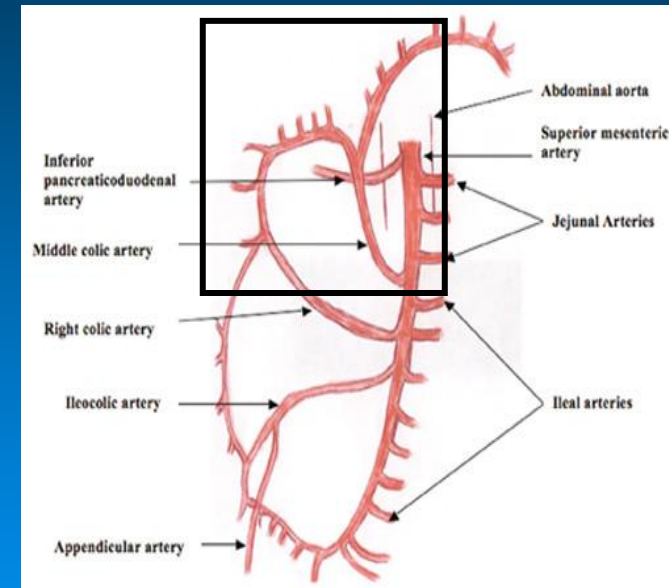
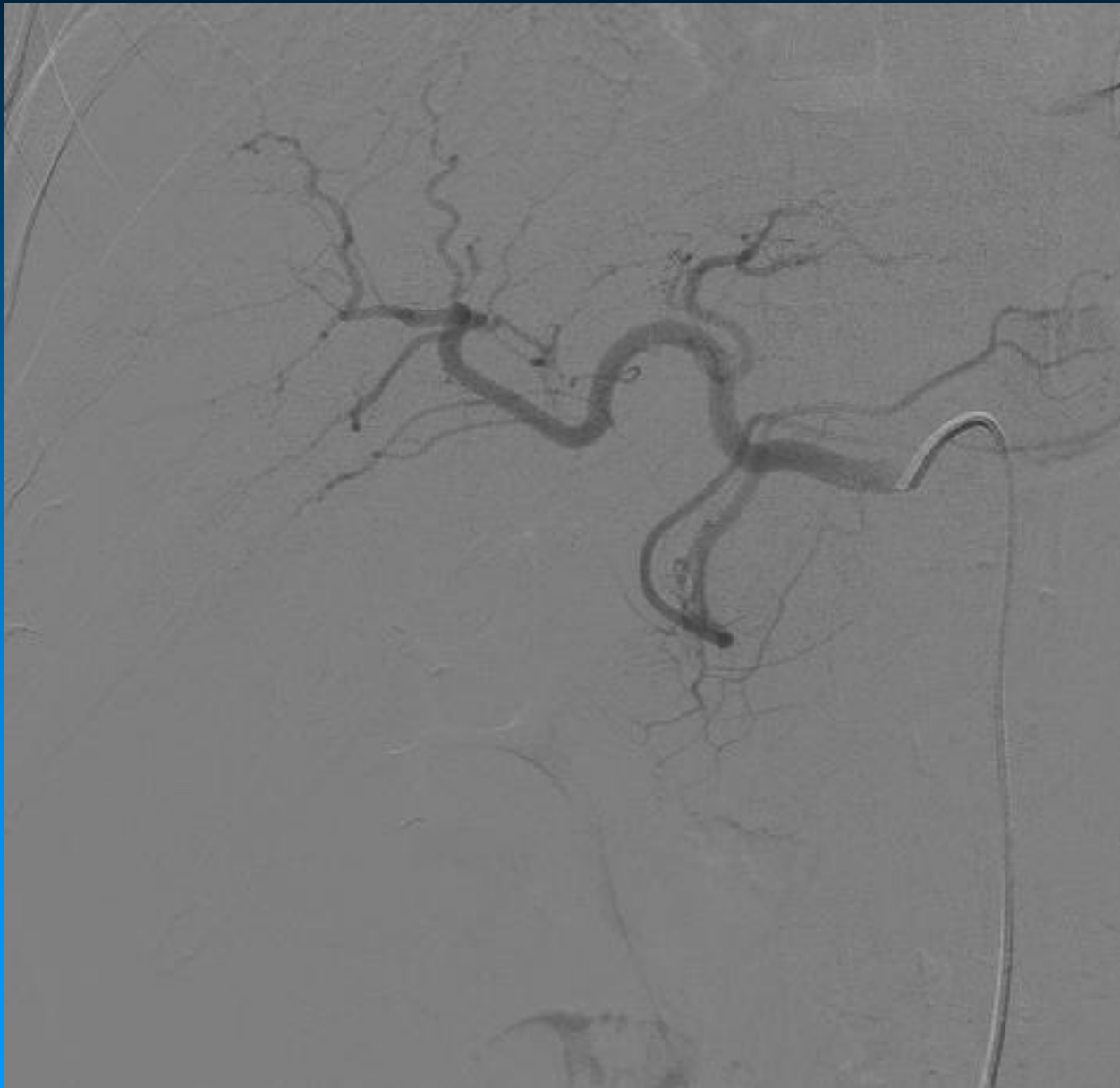Hipoperfusión con palidez de piel y mucosas.

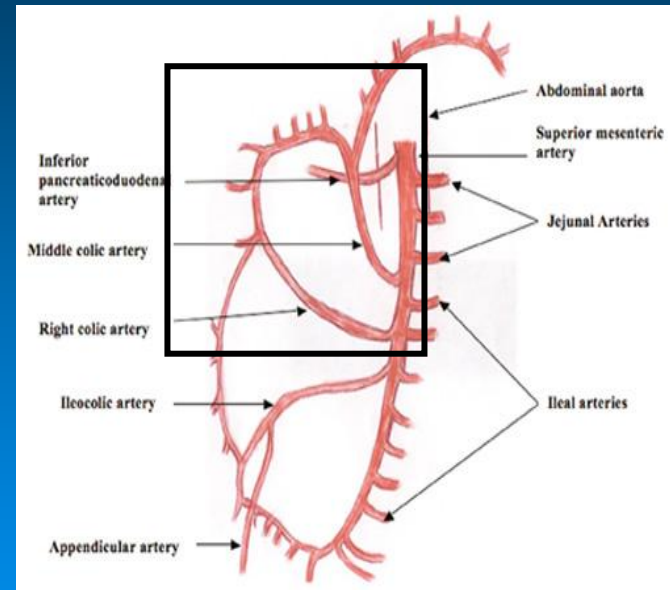
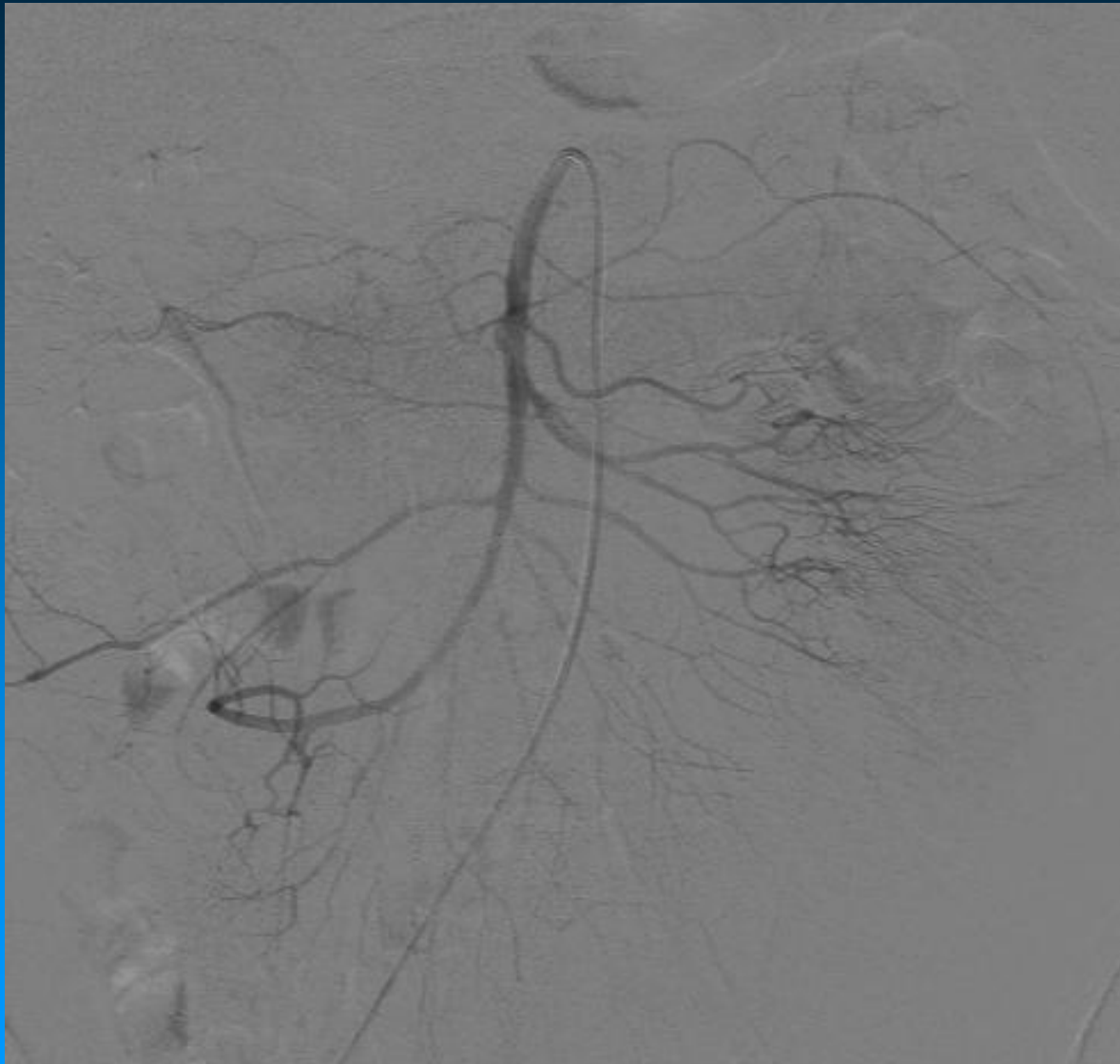Hto. 23 %, luego de recibir 2 UGR.

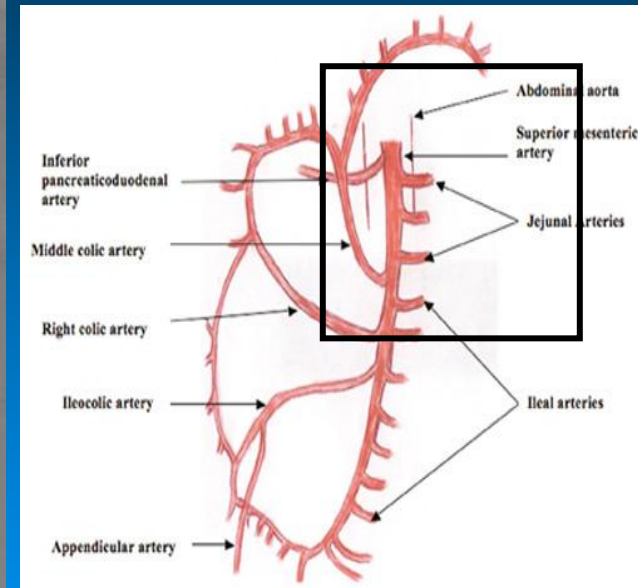
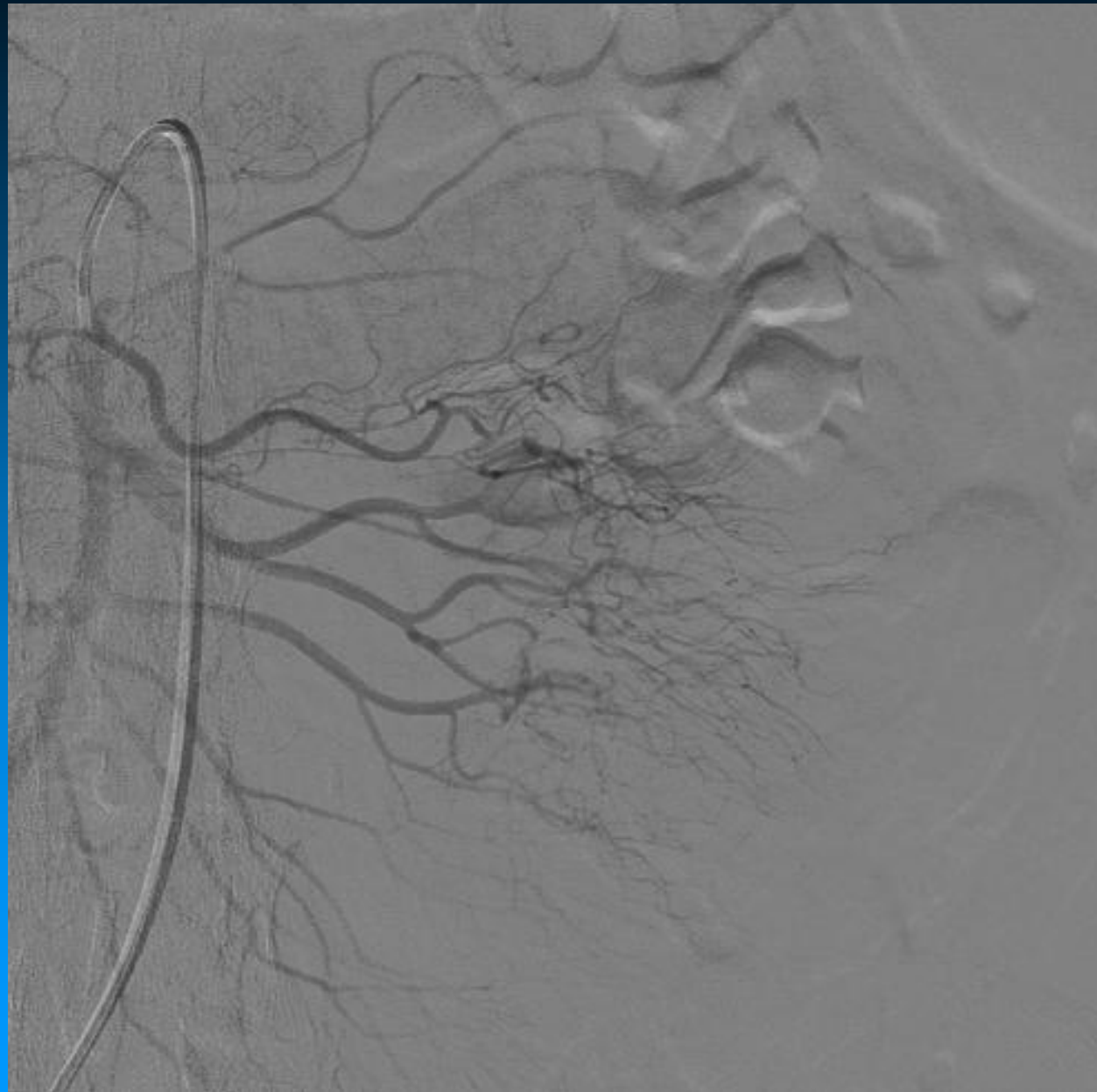


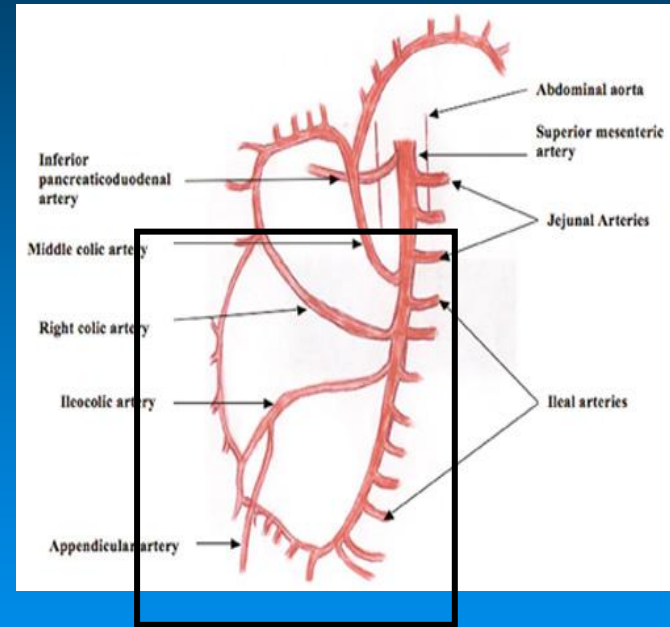
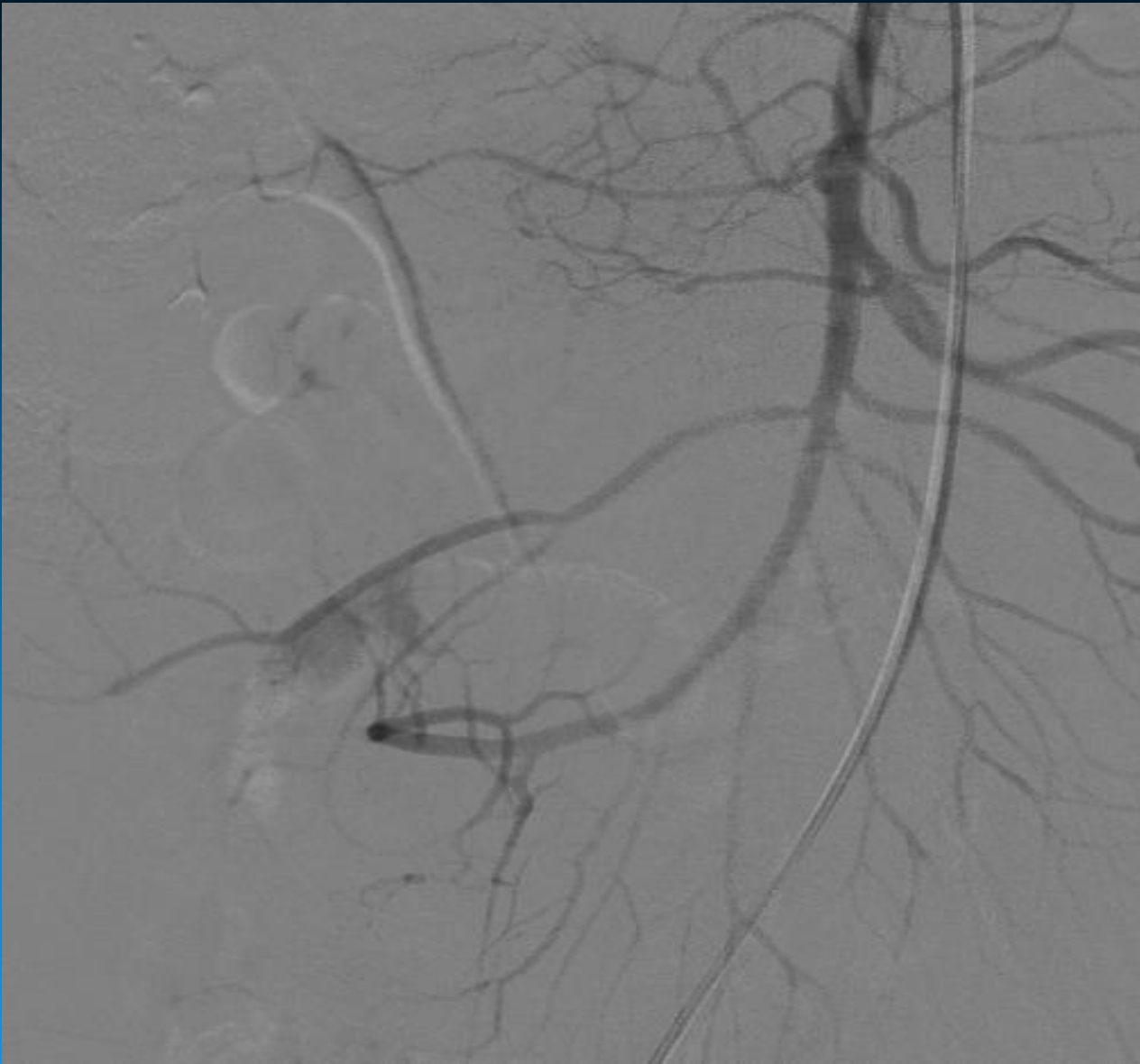D#4 - /2012

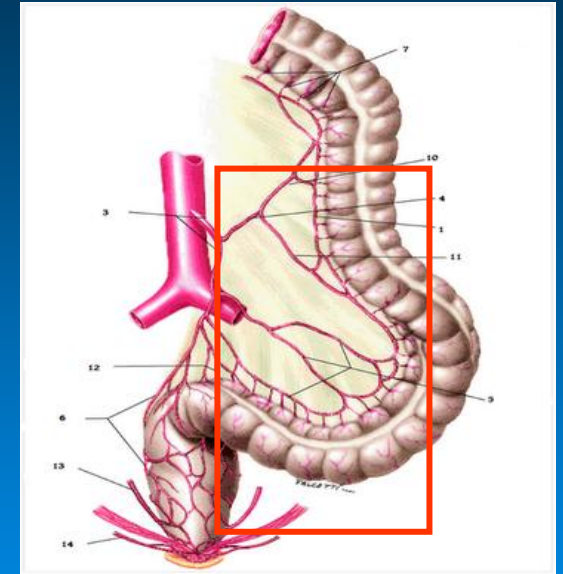
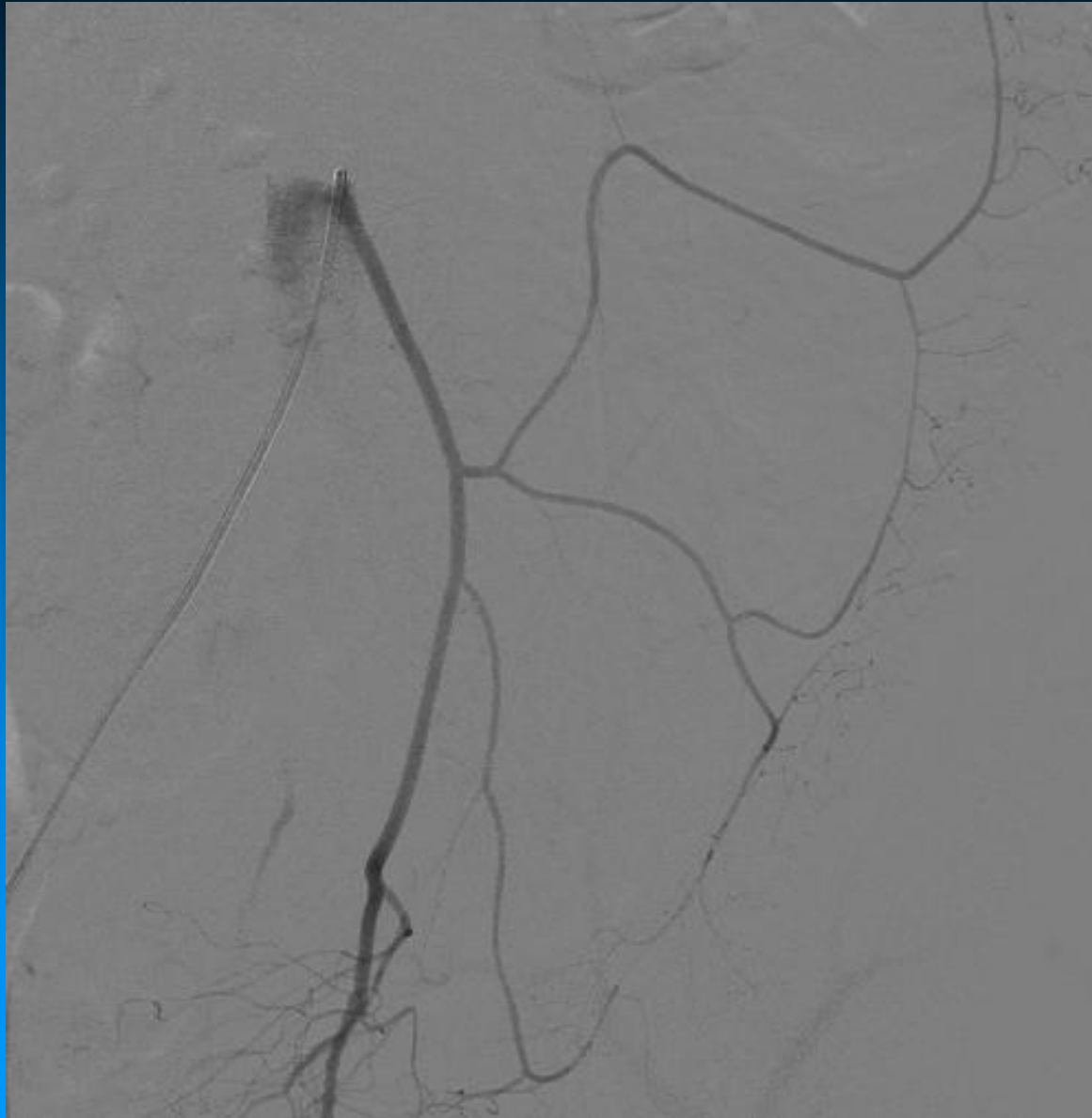



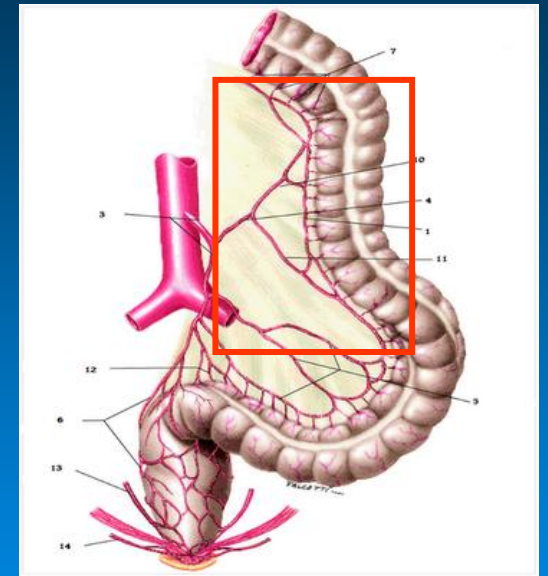

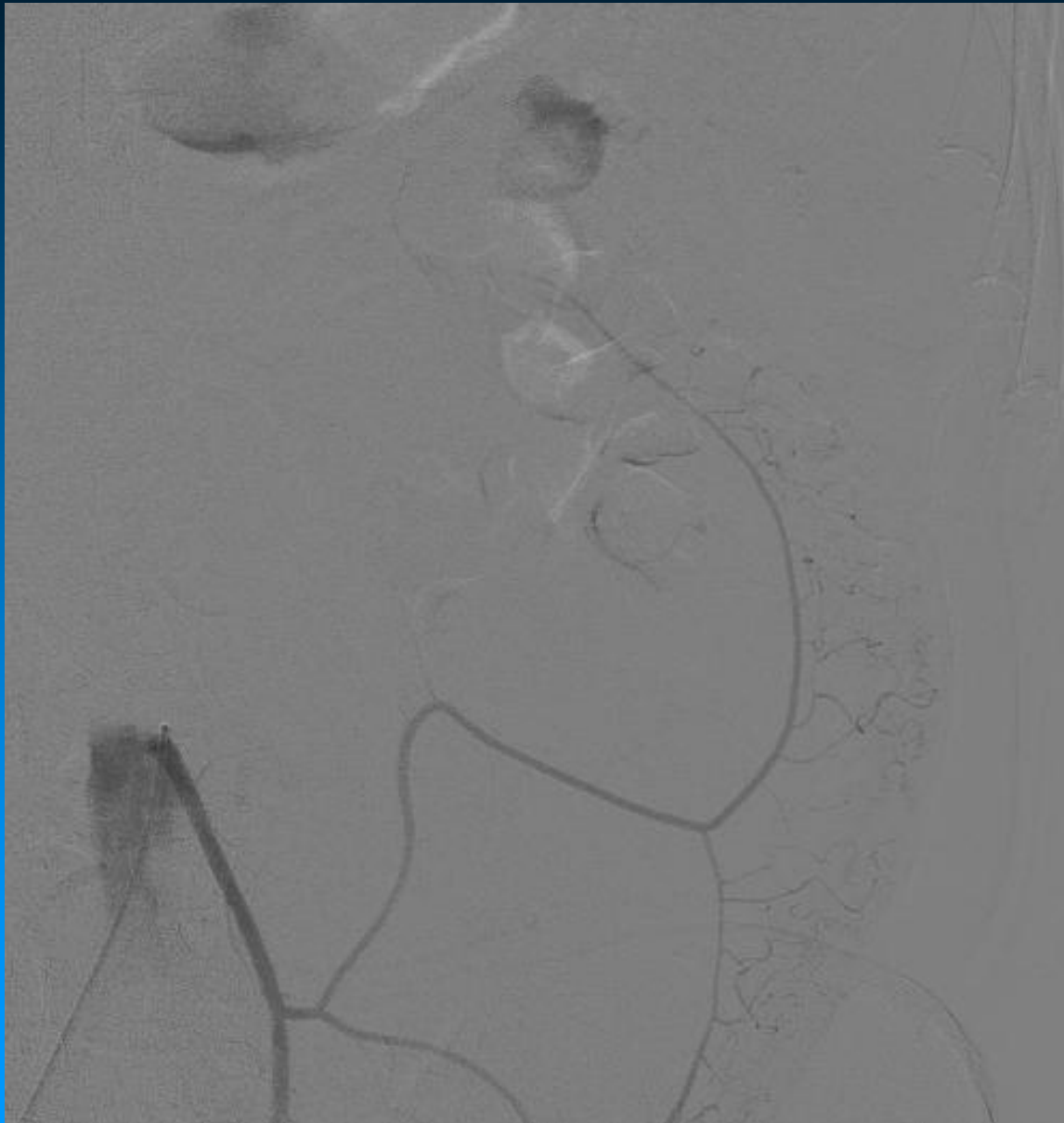
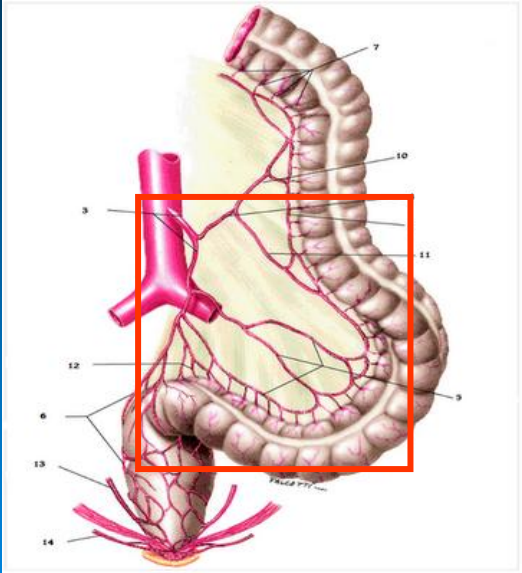
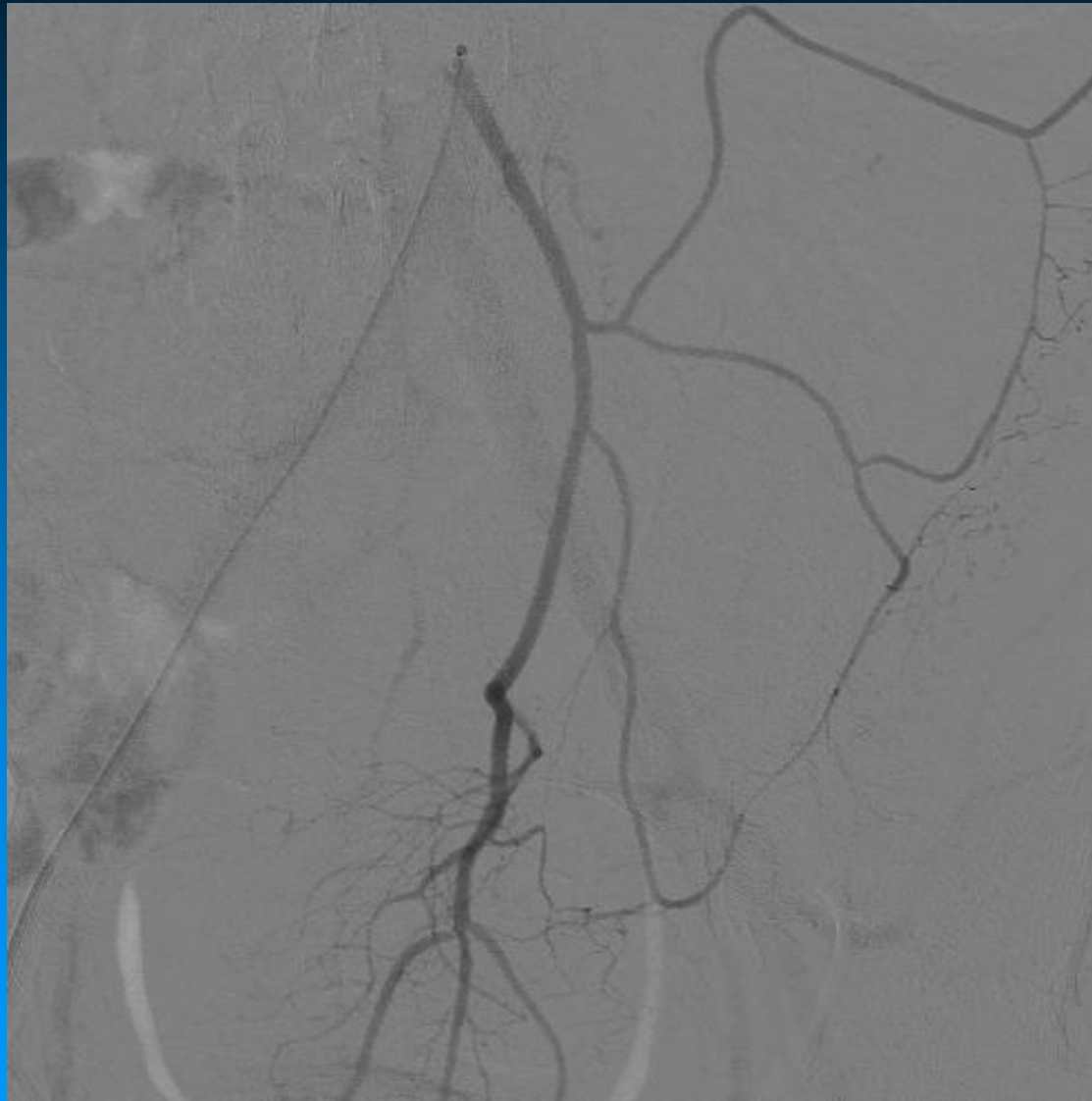






D#10 - /2012





- El paciente evoluciona favorablemente con tratamiento medico y no repite episodio de sangrado.

