

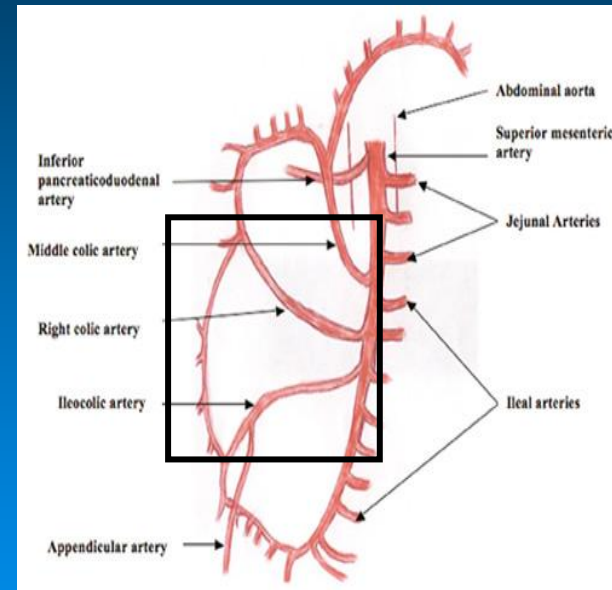
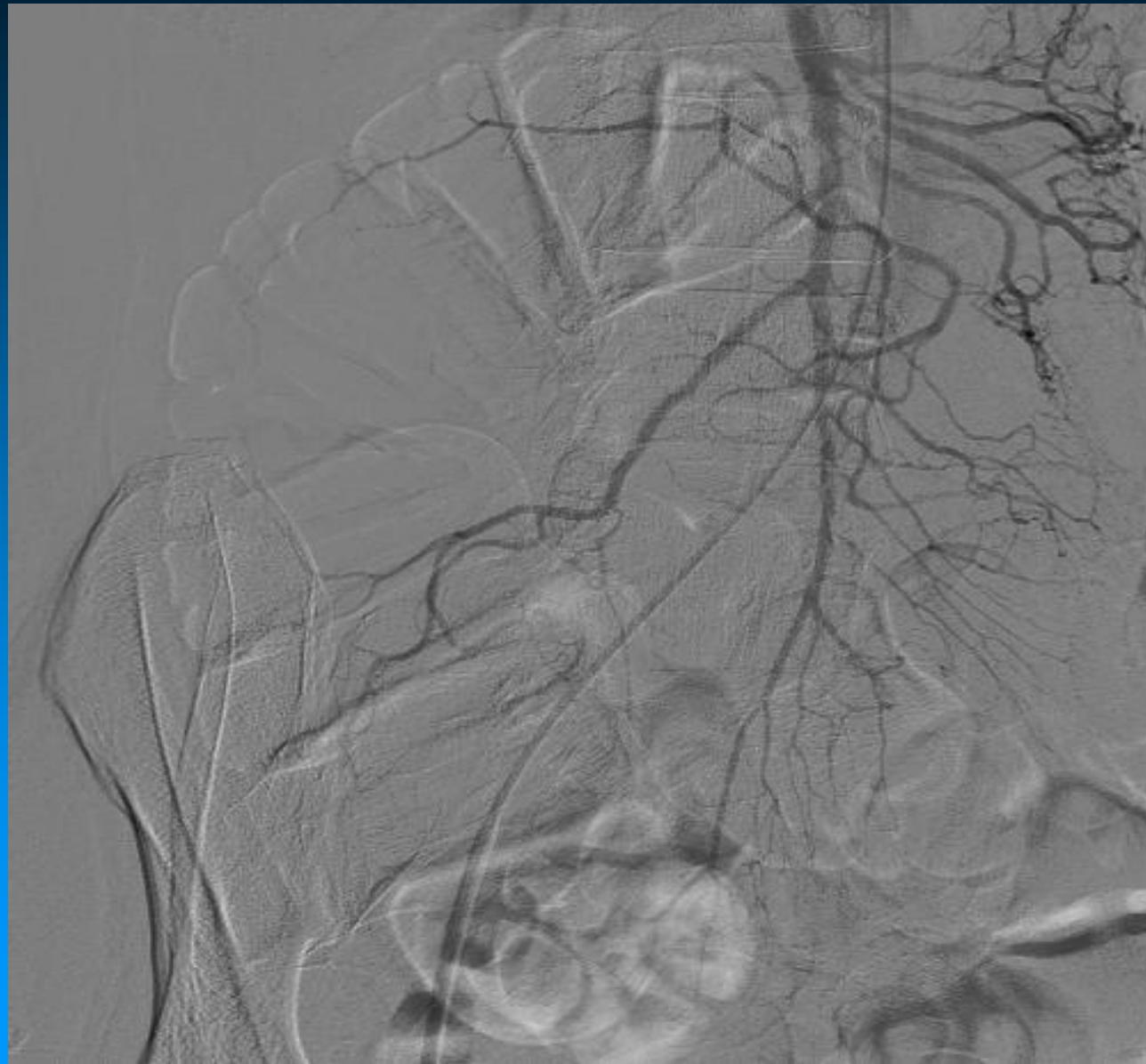


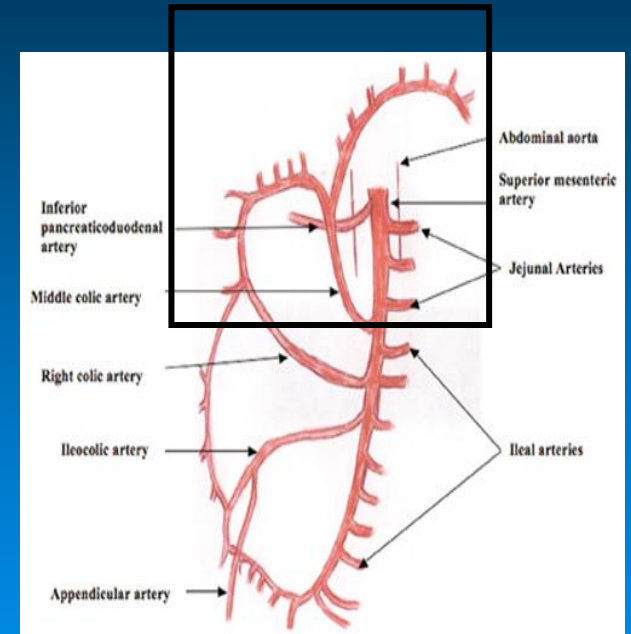
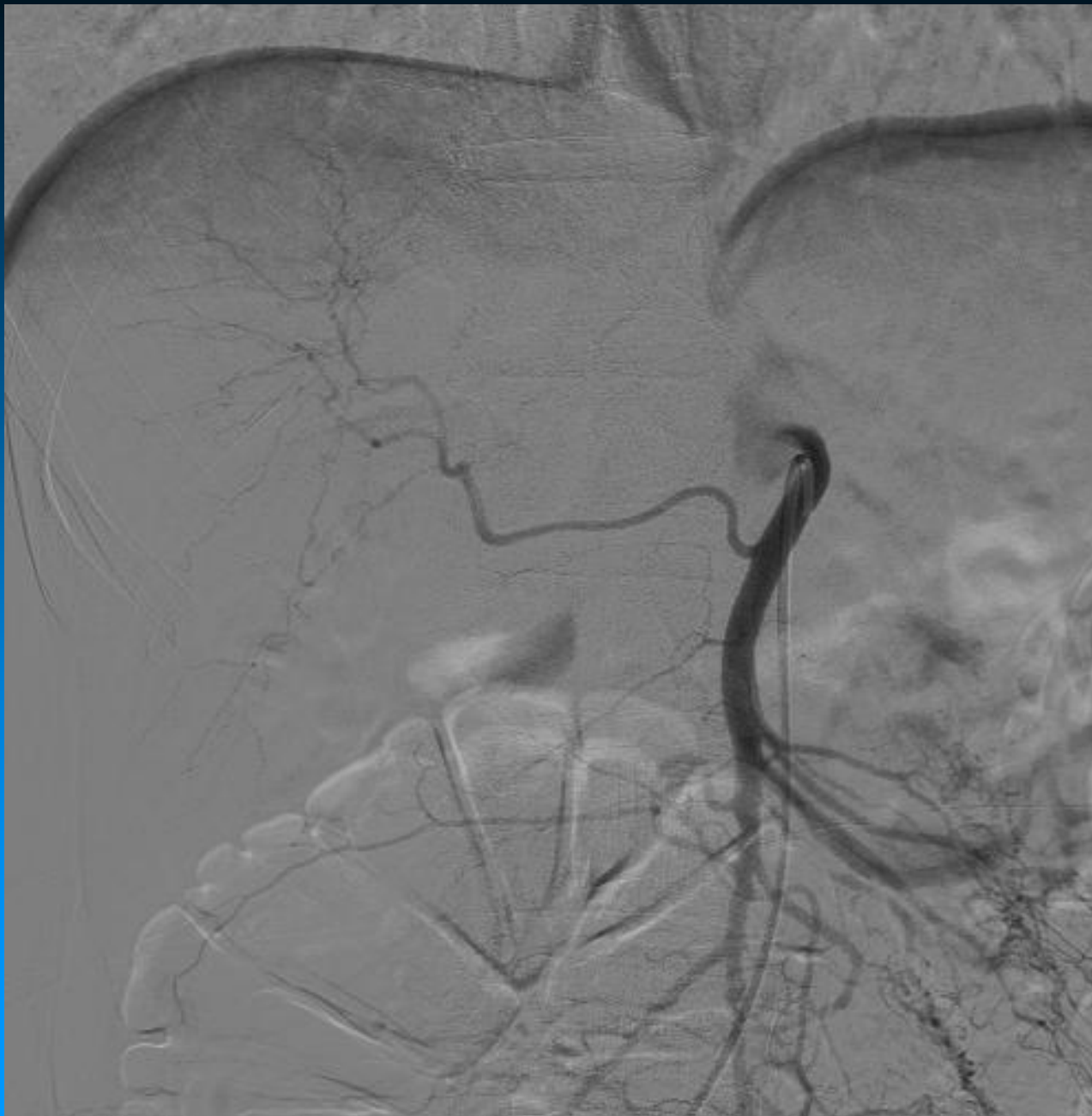ATENEIO CACI

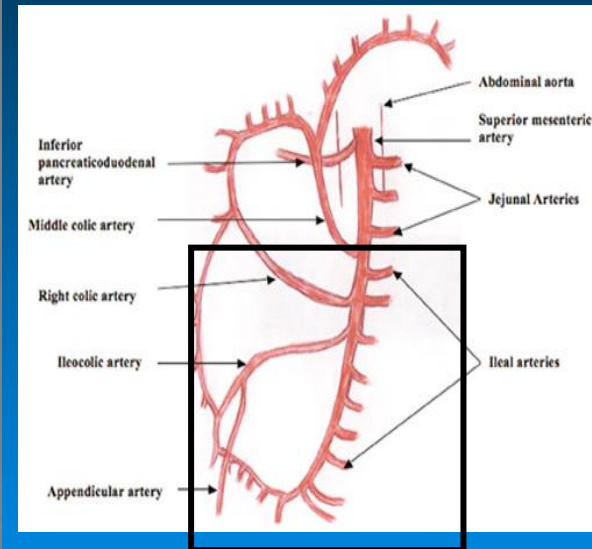
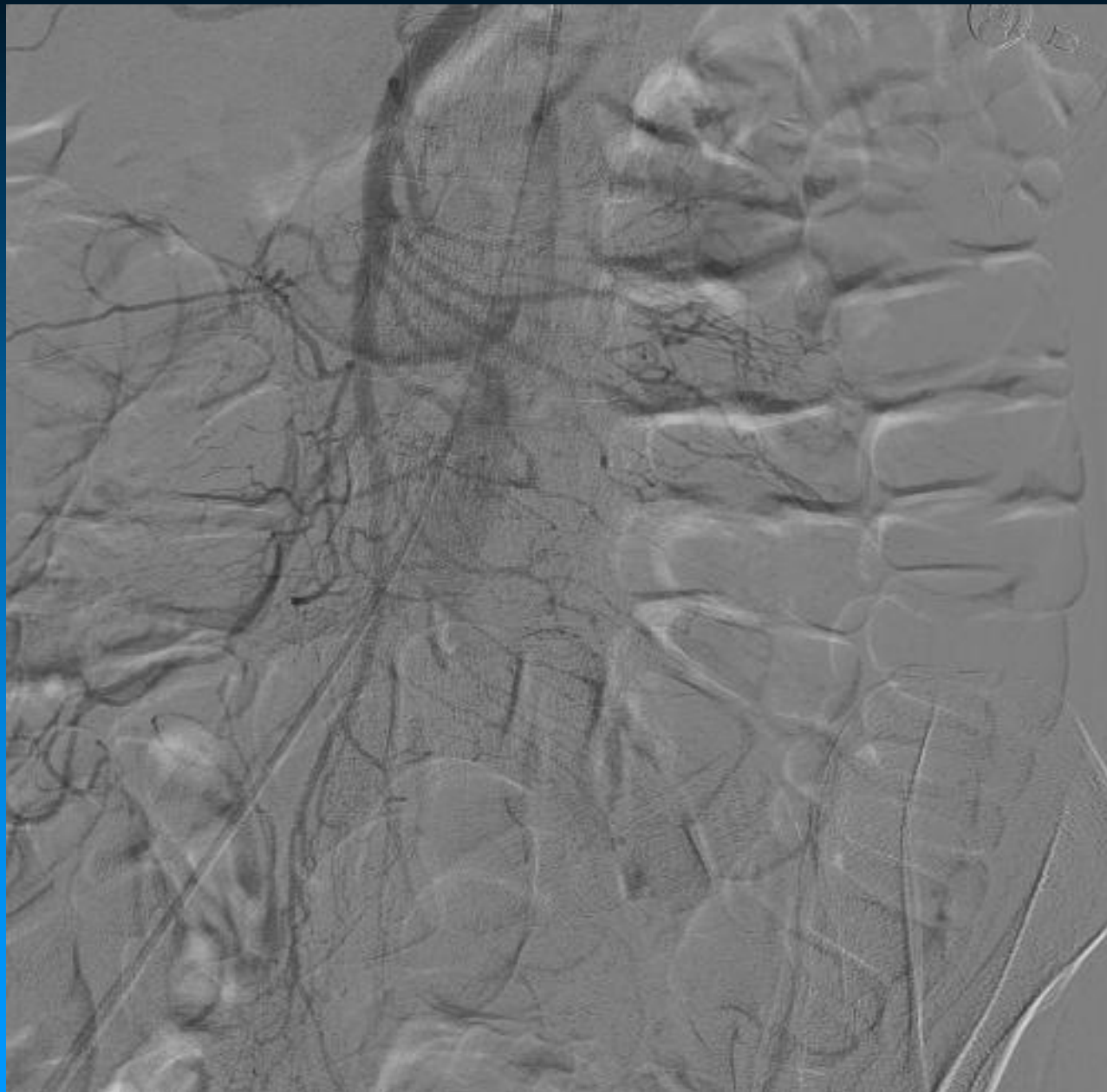
HEMORRAGIA DIGESTIVA

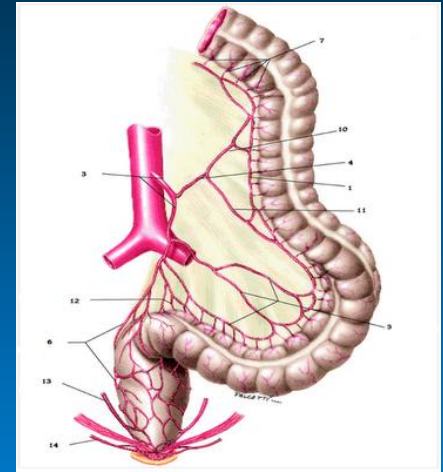
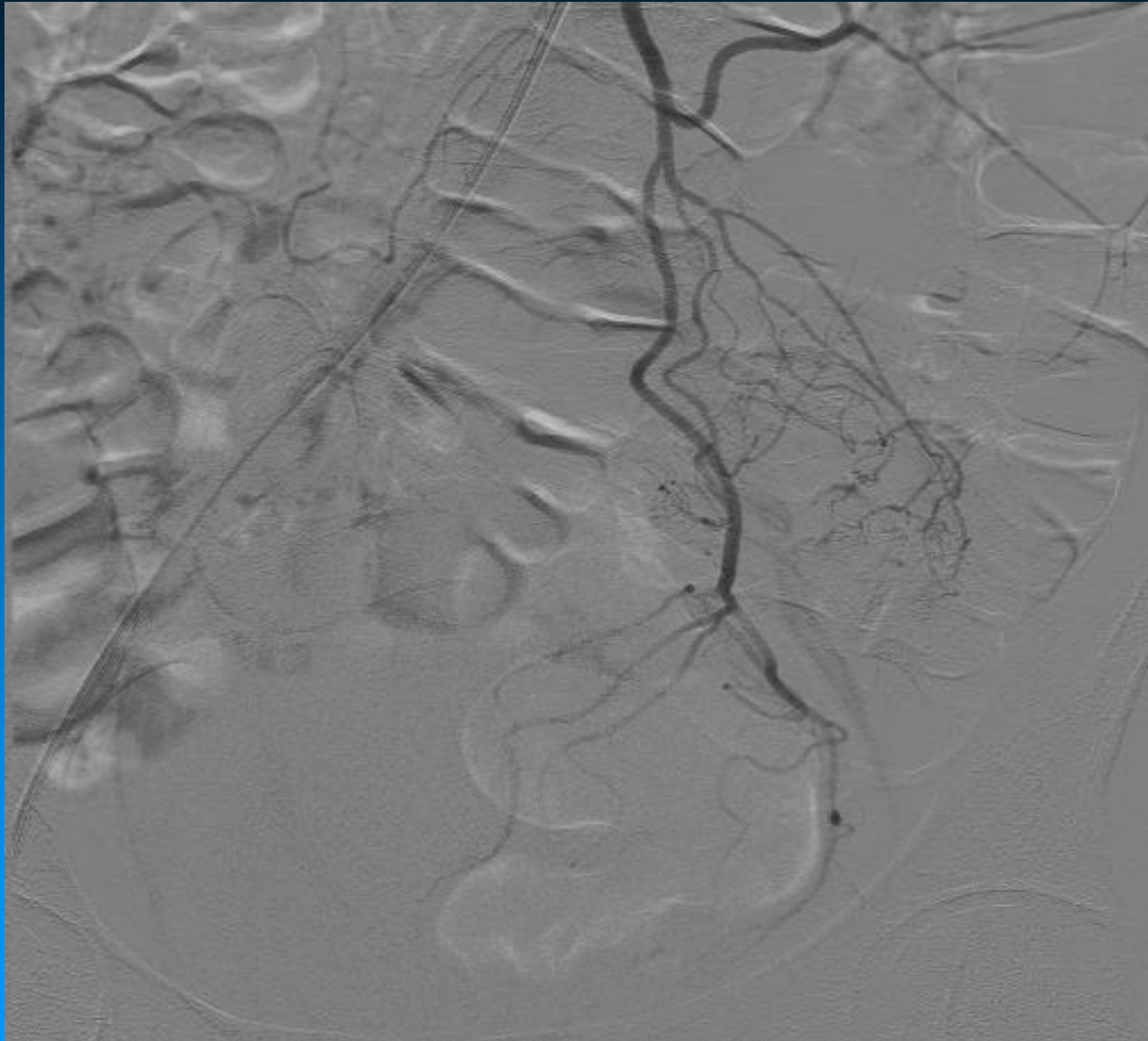
- Paciente DR, femenino, 73 años.
- Motivo de Consulta: Reiterados episodios de Hemorragia Digestiva Alta (HDA) con última internación 7 días previo al estudio.
- Enf. Actual: Se realizó FEDA en 2 oportunidades y colonoscopia que no evidenciaron sangrado.
- Por la repetición del cuadro se decidió realizar angiografía mesentérica.

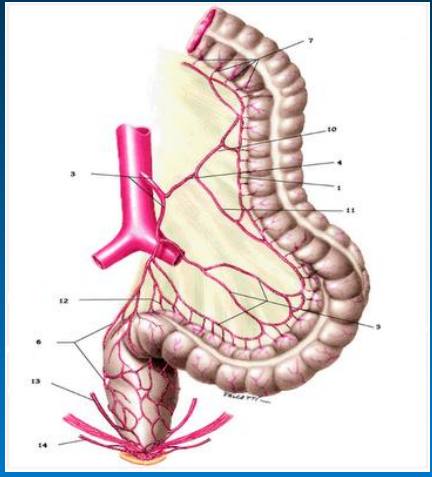
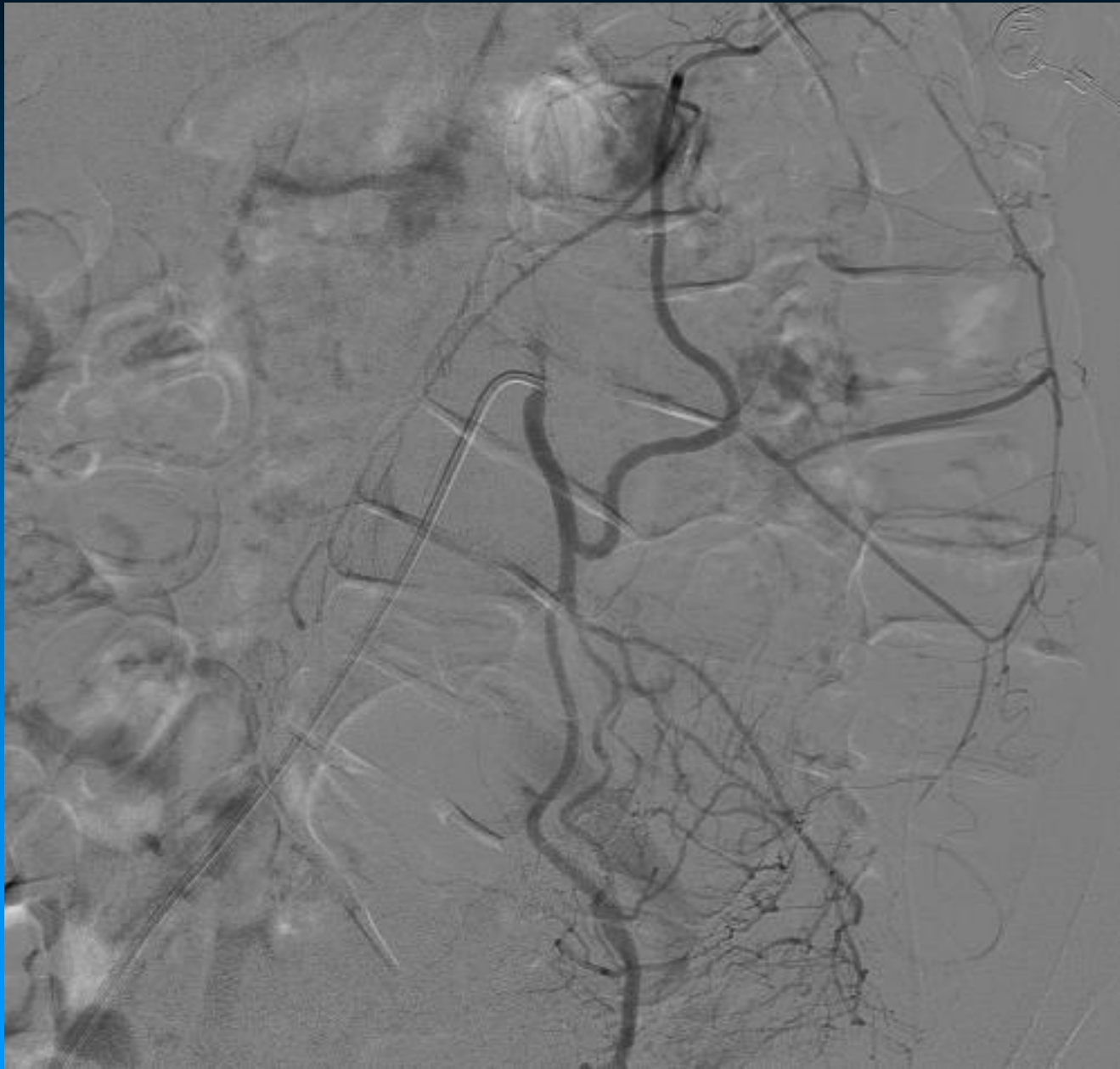
- EF: Lúcido. TA: 110/70 mmHg. FC: 70x'
Diuresis conservada.
- Anemia crónica con Htos. no mayores a 32 %.
- Hto. Previo al estudio 28 %.
- Se decidió realizar preparación colónica previa al estudio y realizar el mismo con columna de aire en el colon.

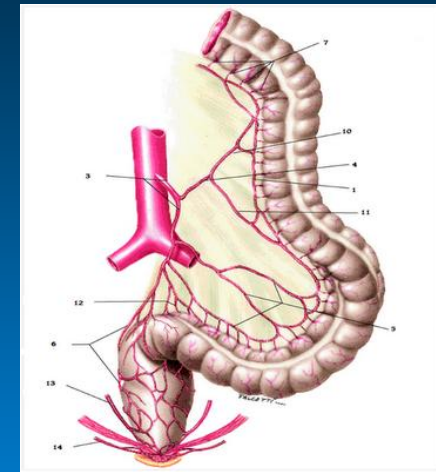
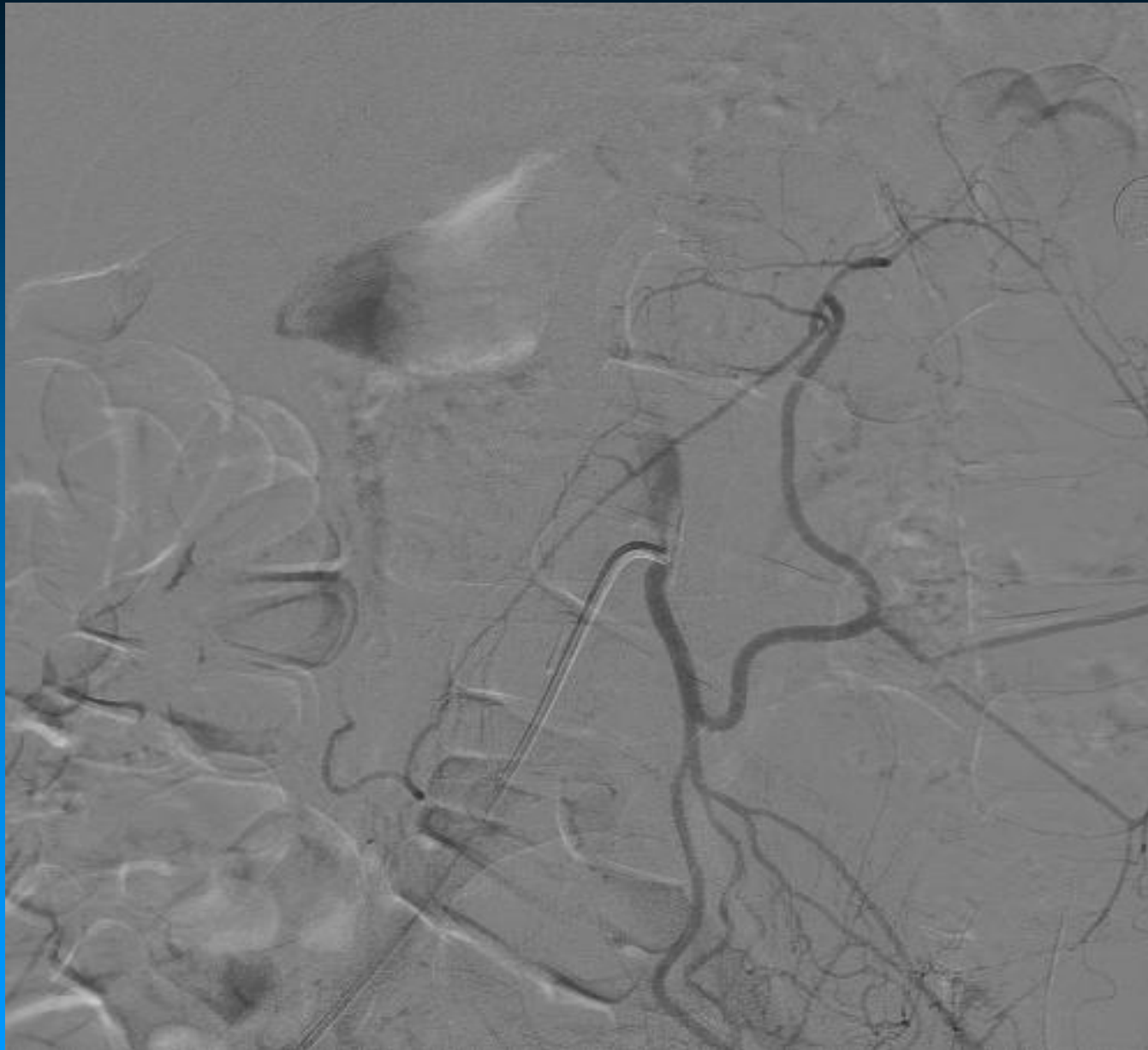












- La paciente evoluciona con un nuevo episodio de sangrado por el que es internada y re-estudiada en otro centro sin lograr detectar sangrado.
- Continuo con tratamiento médico.

