

# CASO CLINICO

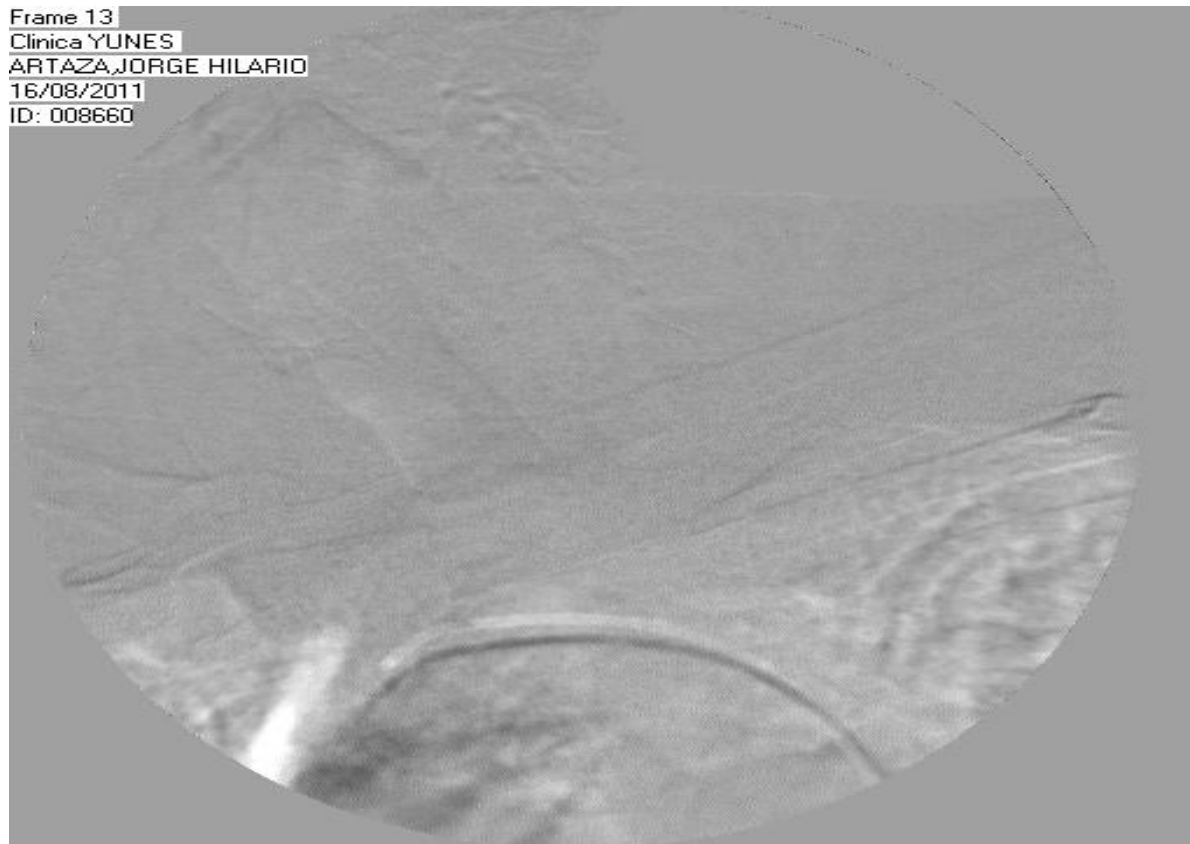
ATP CAROTIDEA BILATERAL  
SECUENCIAL POR VIA RADIAL  
DERECHA

# CASO CLINICO

- Pac de 69 años, sexo masculino.
- FRC :HTA ,DLP
- Anteced patologicos: MCPD.
- Anteced de enf actual.: ACV isquemico con foco motor izq.en julio 2011.
- Presenta doppler de vasos del cuello que informa placa severa en CCD (70 %) y de CID (90 %) y estenosis 75% en CII.

# CASO CLINICO

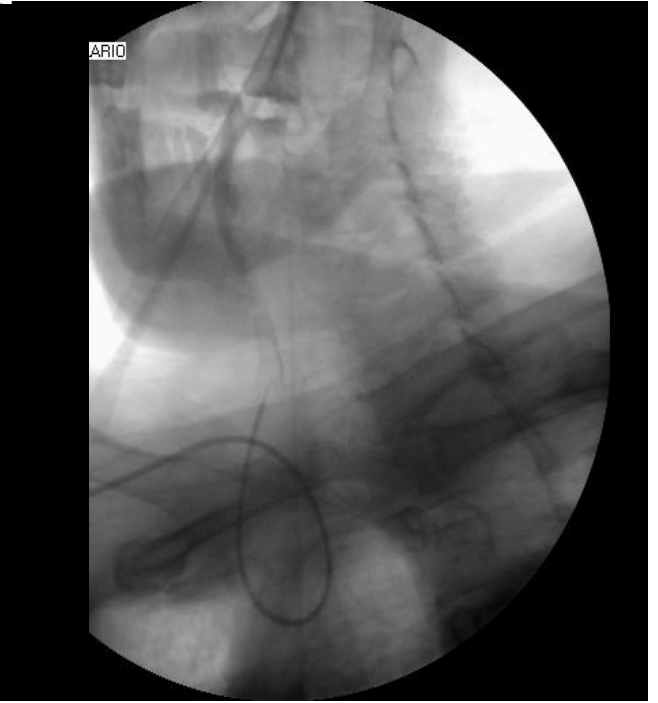
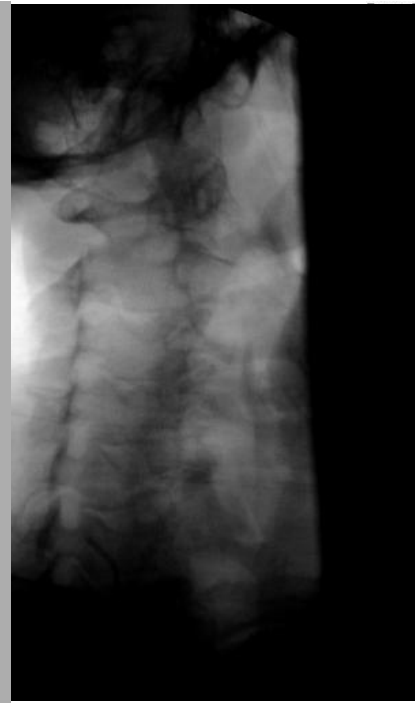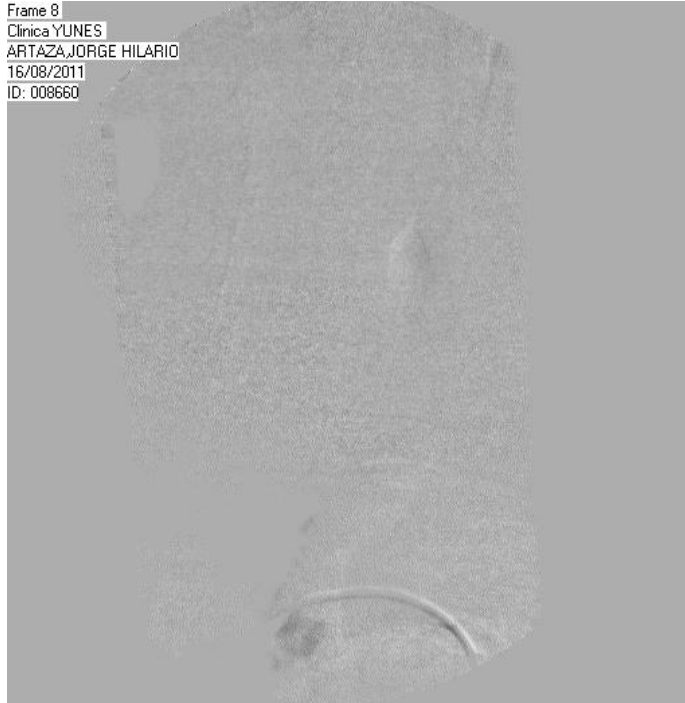Arco Aortico tipo bobino con tortuosidad de troncos supra aorticos



# CASO CLINICO

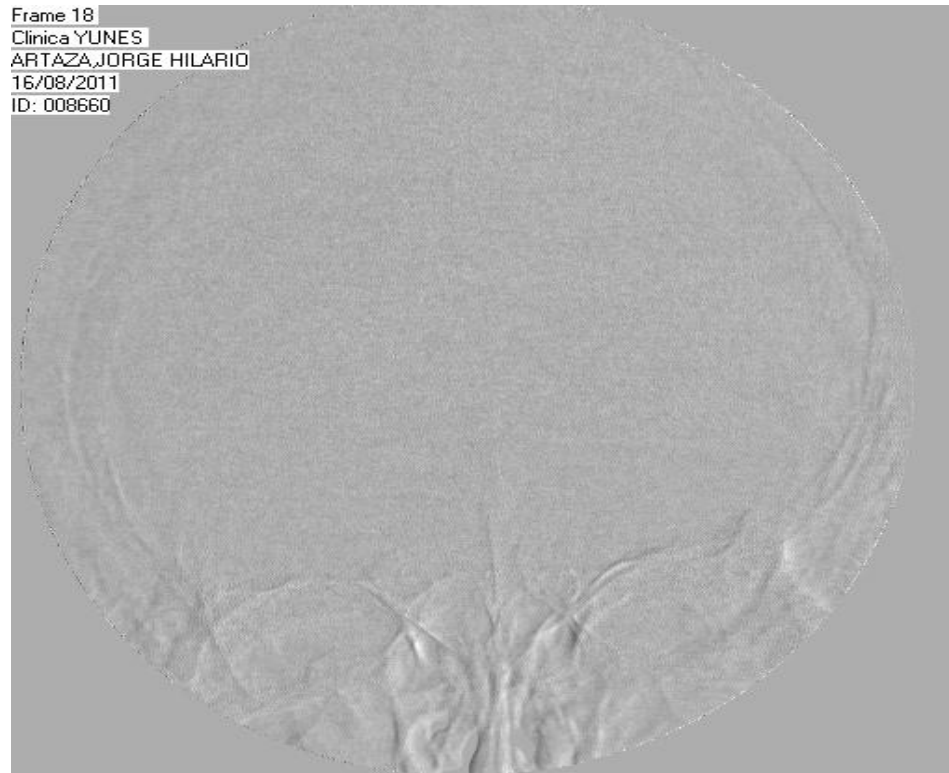Arteriografía carotídea derecha vía femoral/radial

Frame 8  
Clinica YUNES  
ARTAZA, JORGE HILARIO  
16/08/2011  
ID: 008660



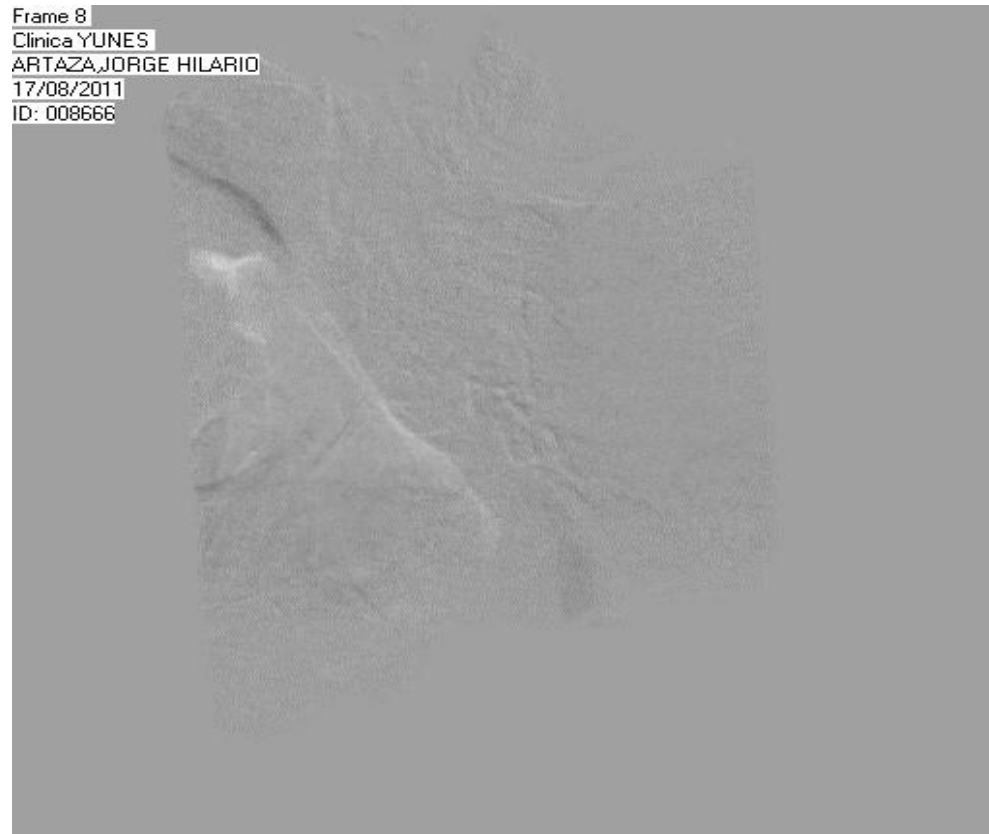# CASO CLINICO

- ANGIOGRAMA CEREBRAL DERECHO



# CASO CLINICO

- Arteriografia carotidea izq.



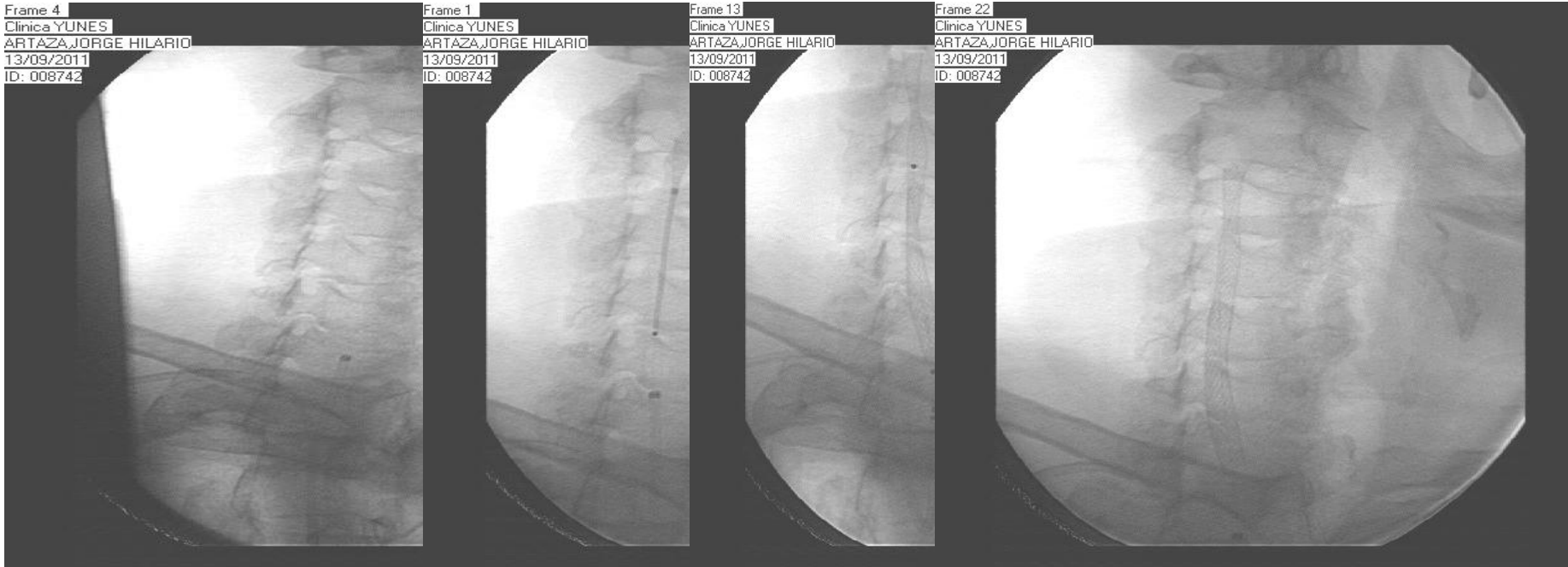
# CASO CLINICO

- ANGIOGRAMA CEREBRAL IZQUIERDO



# CASO CLINICO

- ANGIOPLASTIA CAROTIDEA DERECHA ( VIA RADIAL DERECHA)



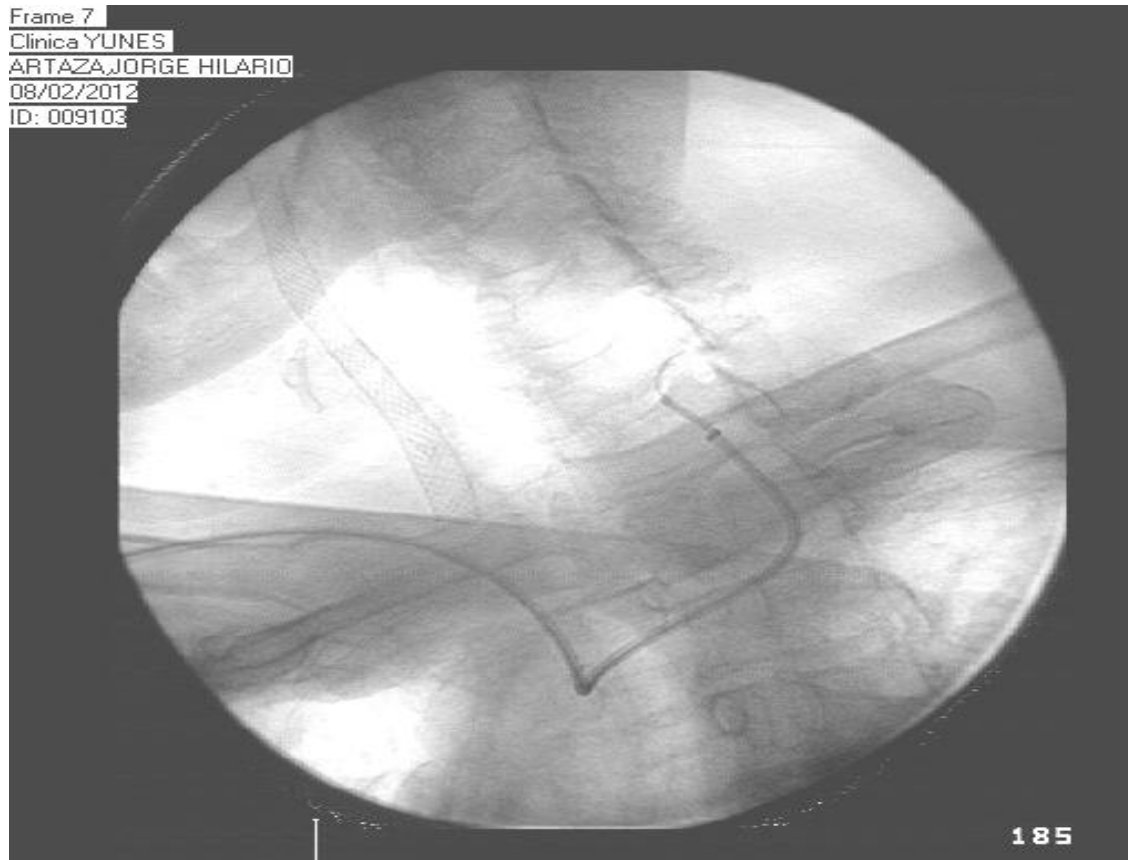

# CASO CLINICO

- MATERIALES DE ATP CAROTIDA DERECHA:
  - Vaina Cook anillada 6F
  - Cateter MP 5F 1,25m
  - Sistema de proteccion cerebral Filter Wire EZ
  - Carotid Wallstent 7 x 30
  - Carotid Wallstent 9 x 30
  - Balon 5 x 18

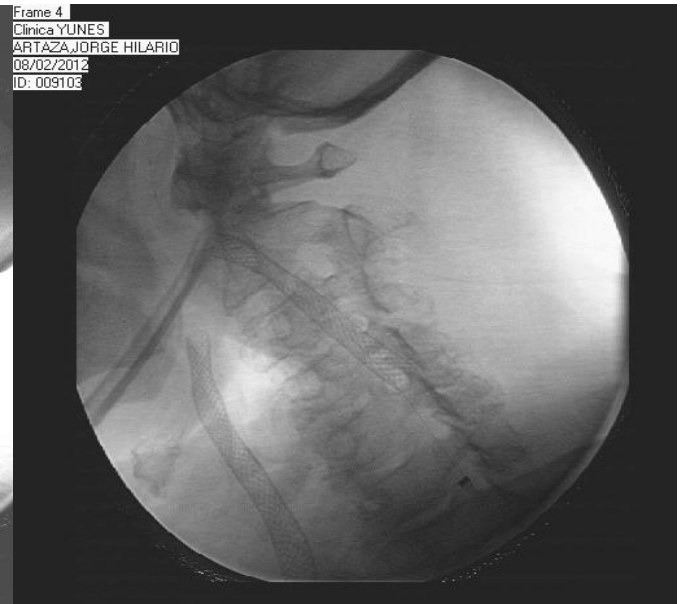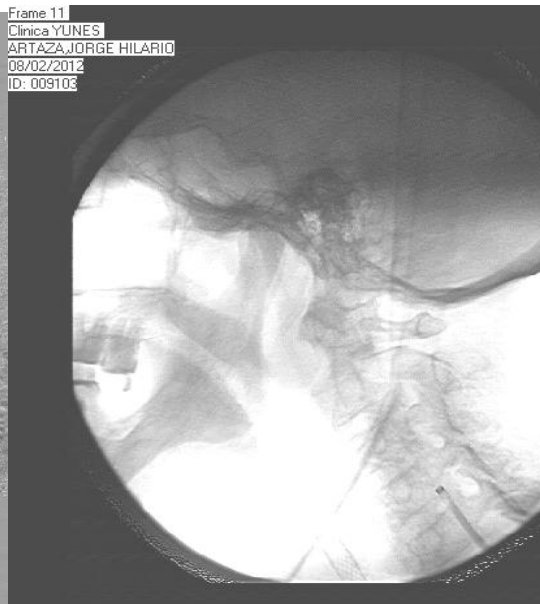
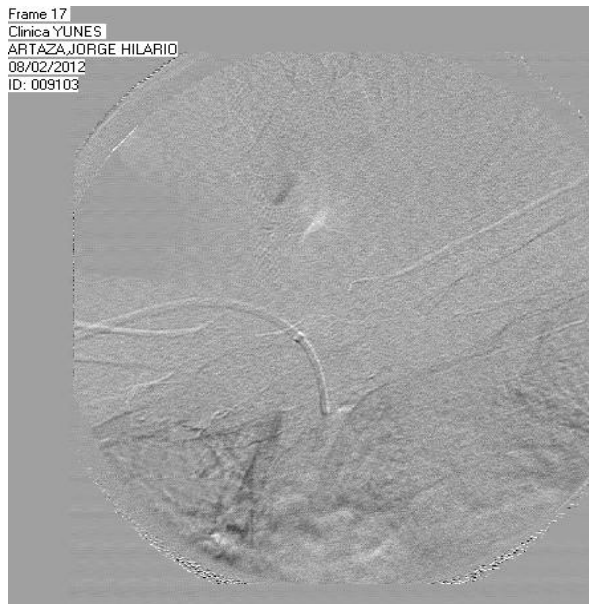# CASO CLINICO

- ANGIOPLASTIA CAROTIDEA IZQUIERDA



# CASO CLINICO

- ANGIOPLASTIA CAROTIDEA IZQUIERDA ( VIA RADIAL DERECHA).



# CASO CLINICO

- MATERIALES ATP CAROTIDEA IZQUIERDA  
Vaina Cook 6F  
Cateter diag JR 6F  
guia terumo  
Carotid Wallstent 7 x 40  
Balon 5 x 20