



*Carrera de Hemodinamia, Angiografía General y
Cardioangiología Intervencionista
Programa de Actualización para Especialistas*



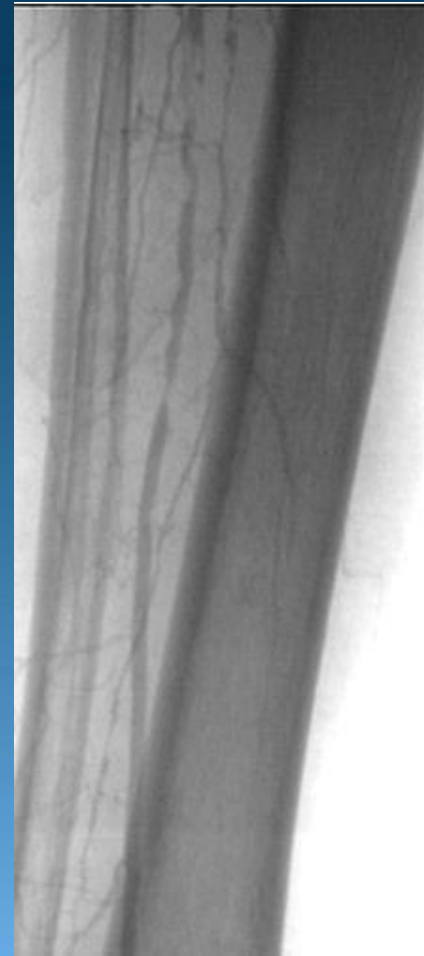
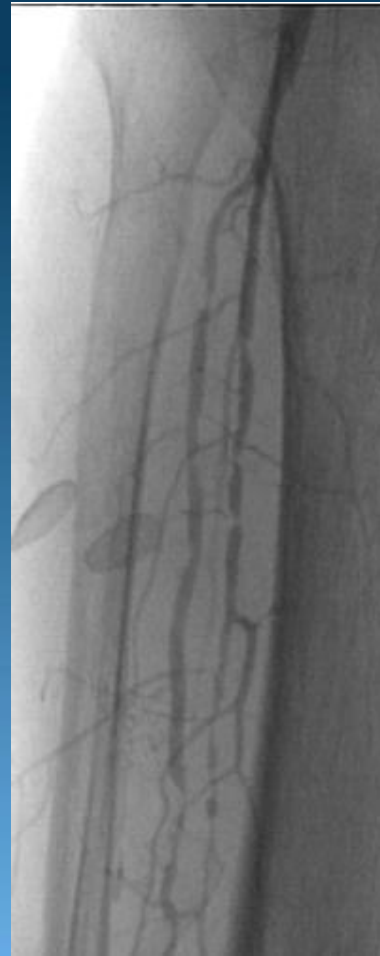
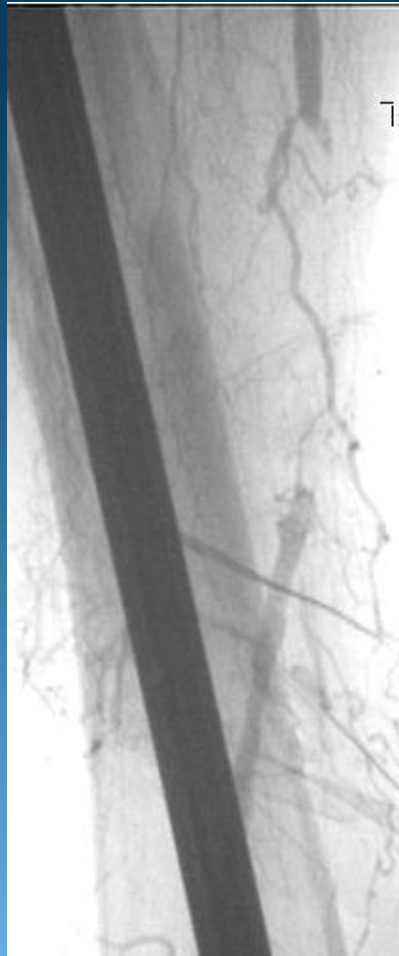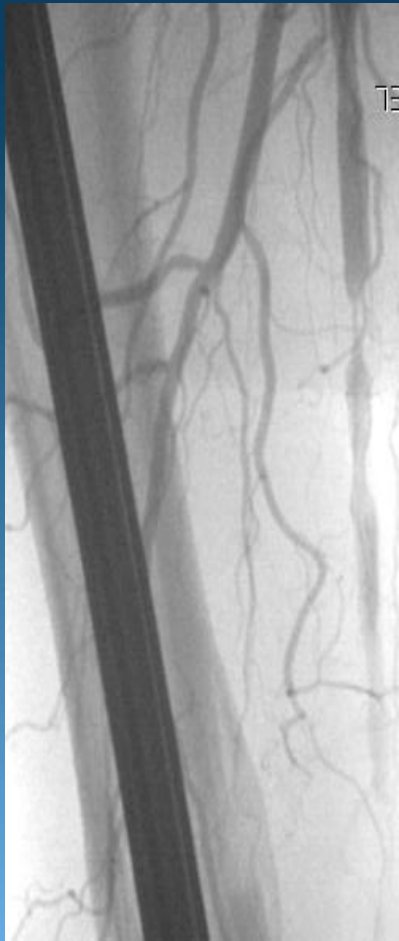“Angioplastia Femoral Superficial - Trucos y Secretos y Stents con liberación de fármacos en arteria femoral superficial”

Septiembre 2012.
Sanatorio Pasteur – Sanatorio Privado
Servicio de Hemodinamia
Catamarca



1er Caso

- **Paciente de sexo femenino de 65 años de edad.**
- **Diabetica tipo 2.**
- **Hipertensa.**
- **Fractura de Femur Derecho, con protesis femoral.**
- **Angioplastia coronaria a Descendente anterior previa.**
- **Lesiones tróficas en miembro inferior derecho**

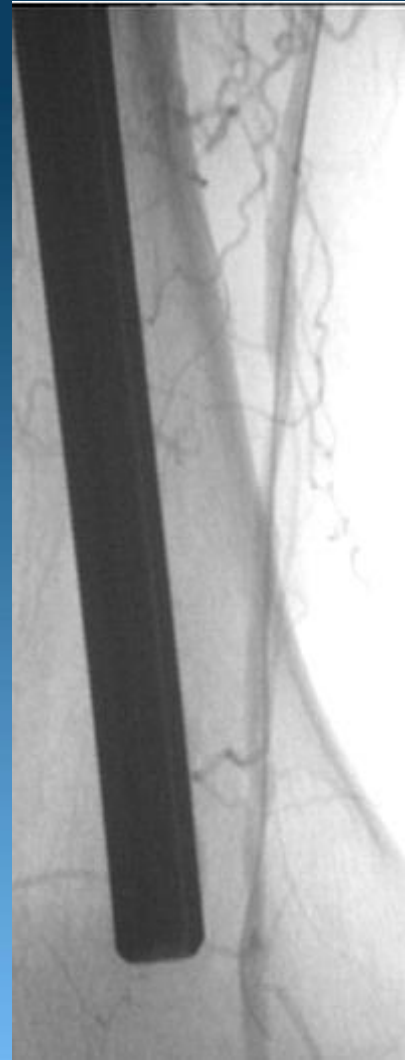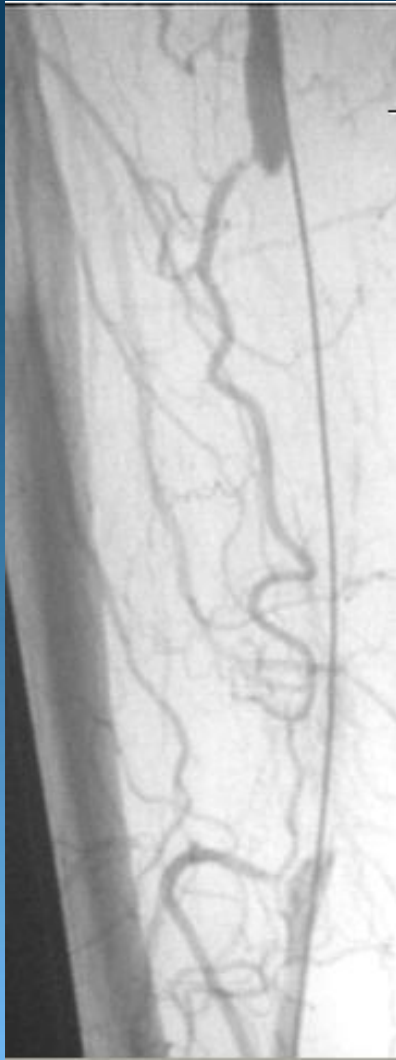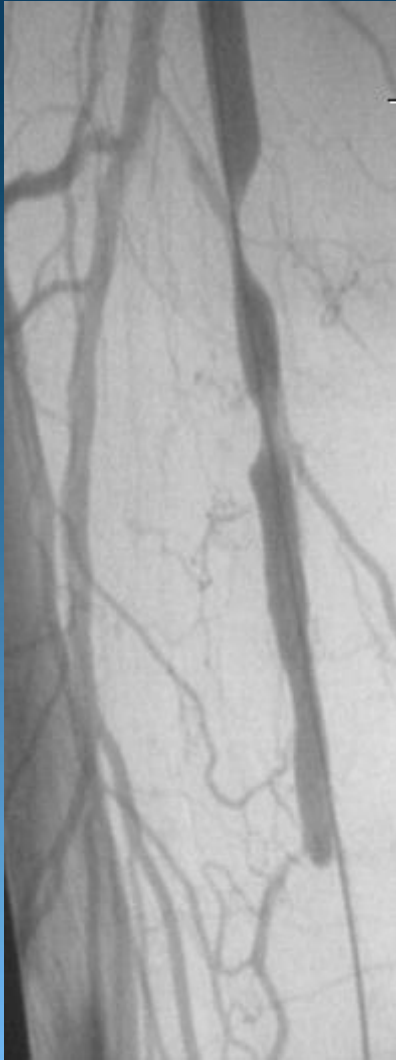


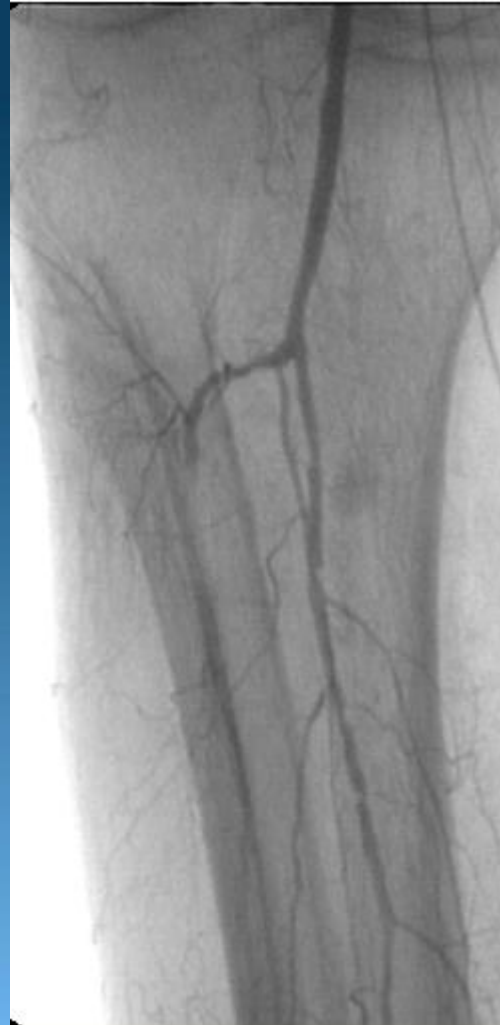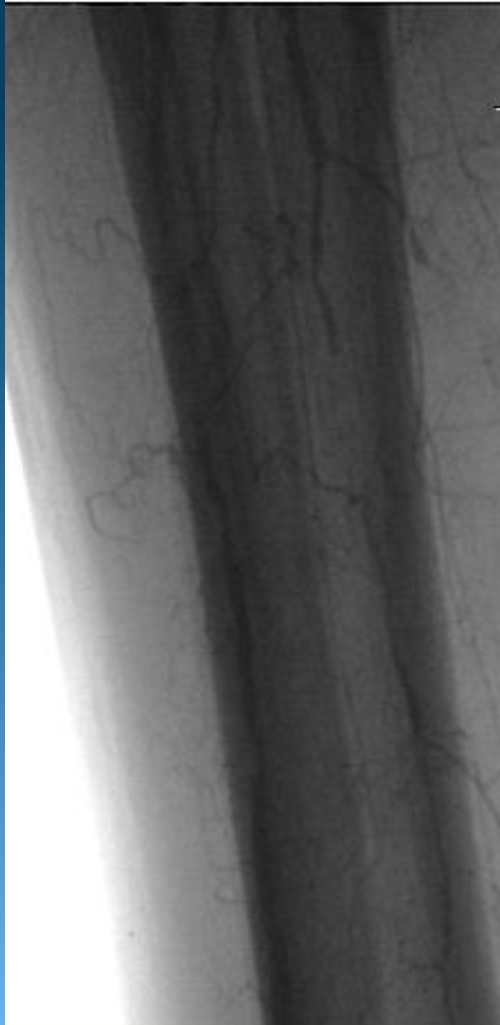


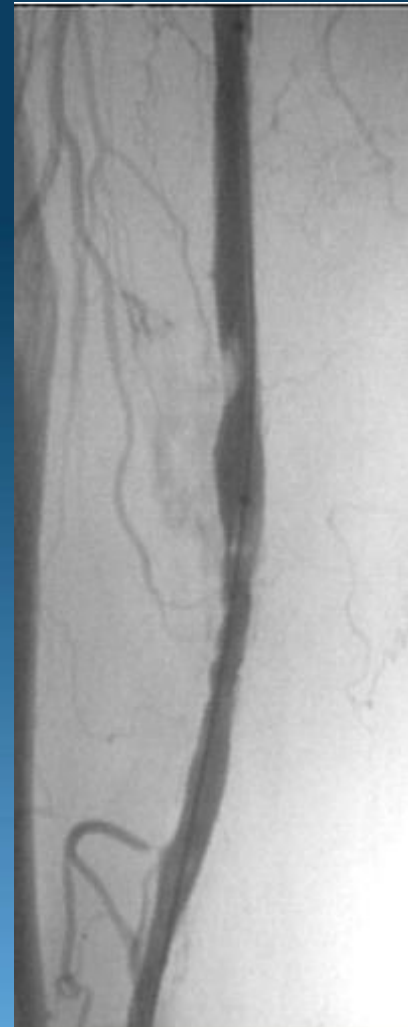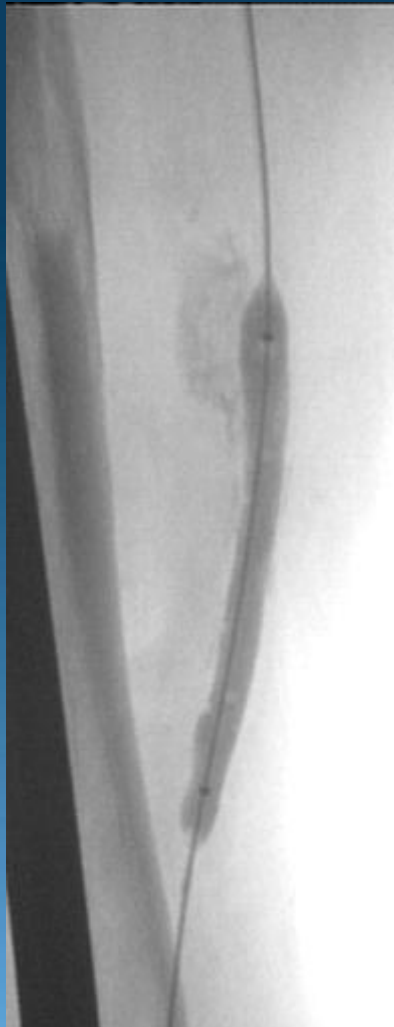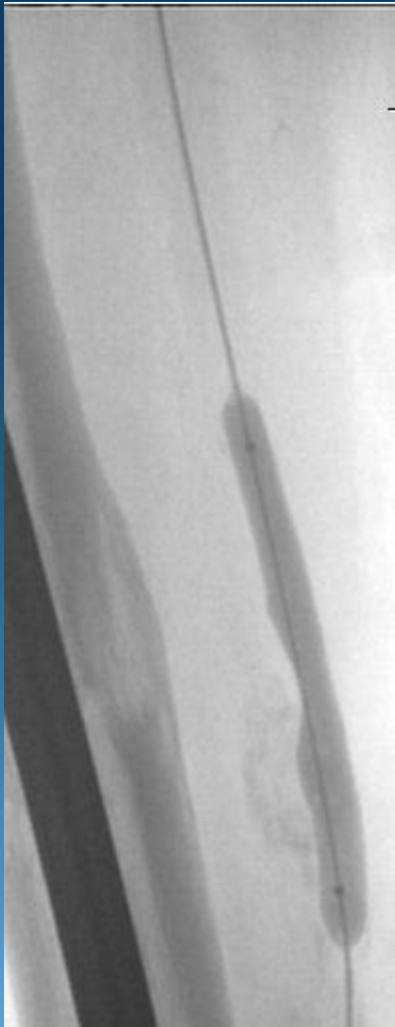
Conducta a seguir:

-Quirúrgica.

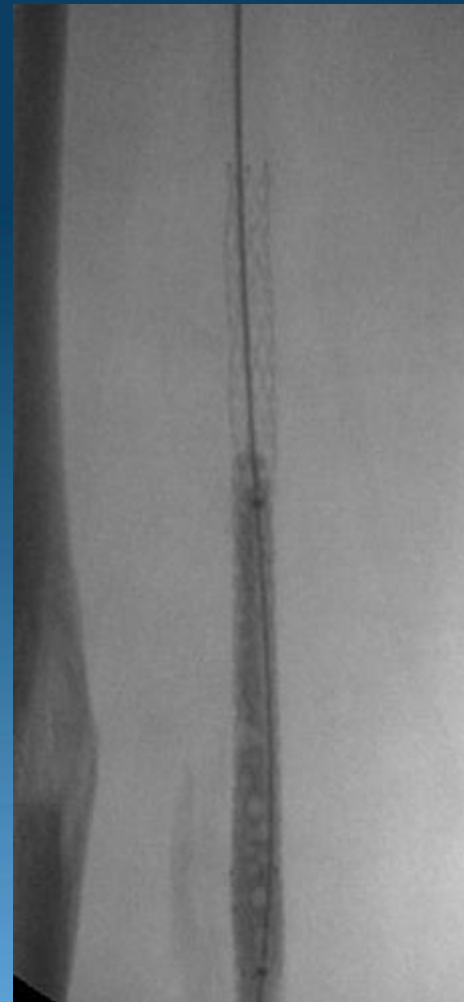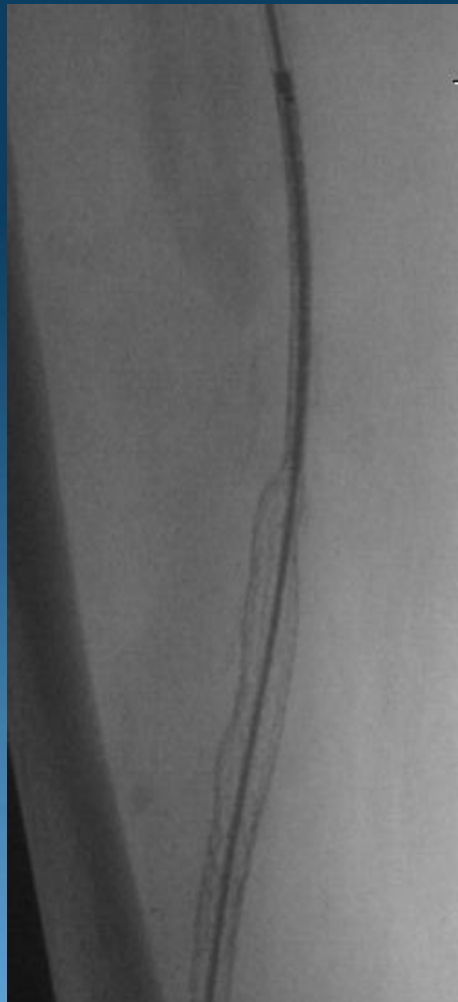
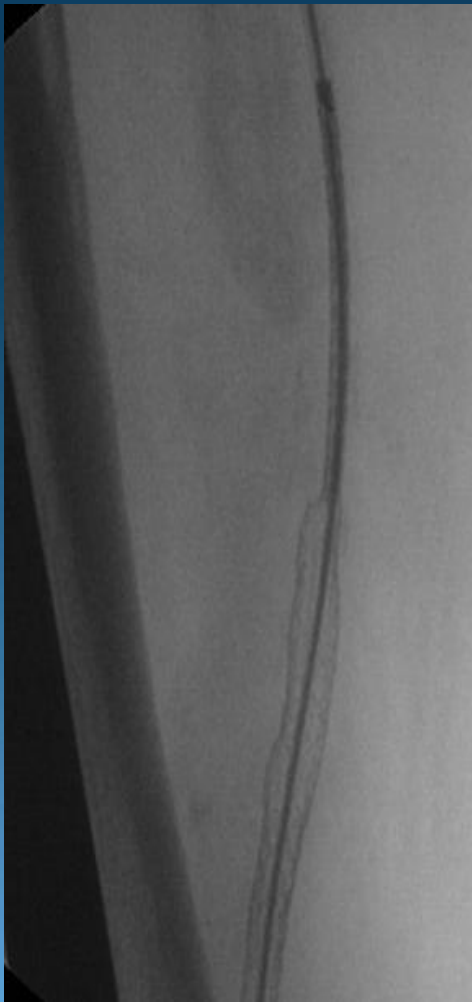-Endovascular.







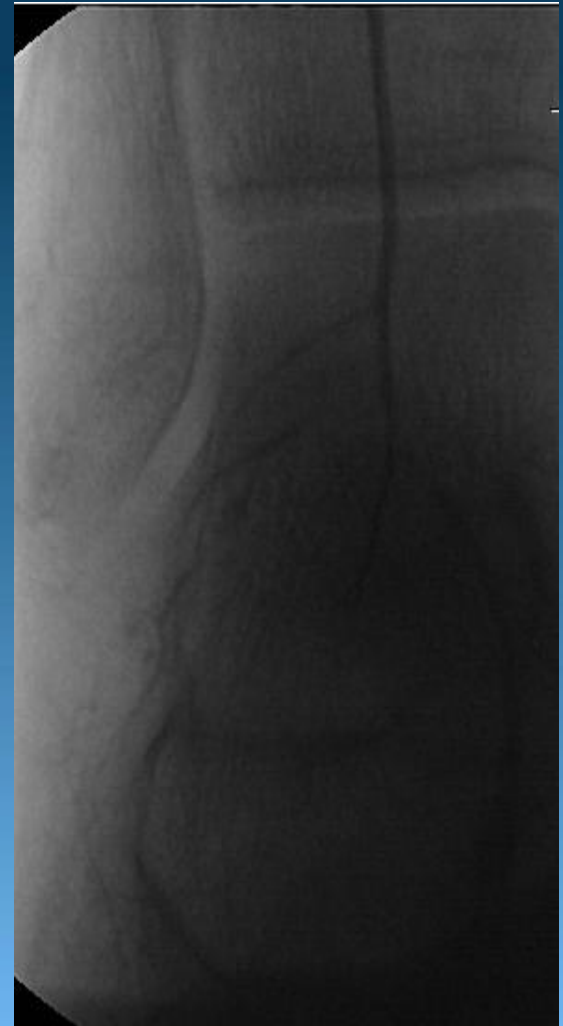
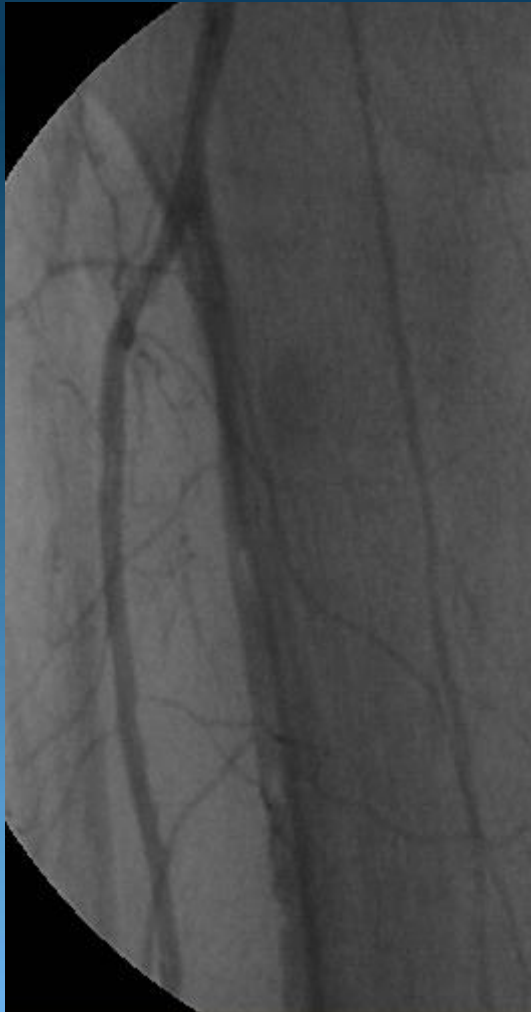
Se dilata con balón 5.0 x 30 mm a 6 atm



**Angioplastia Femoral con 2 stents autoexpandibles
6.0 x 100 mm. Se postdilata con balón 7.0**

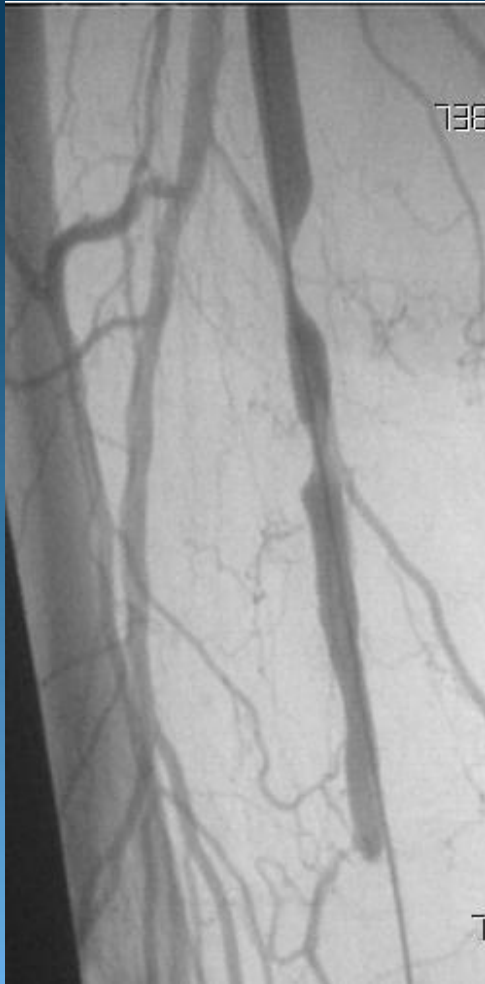


Se realizan dilataciones con balón 2.5 x 24 mm a 3-5 atm recuperando flujo hasta el pie

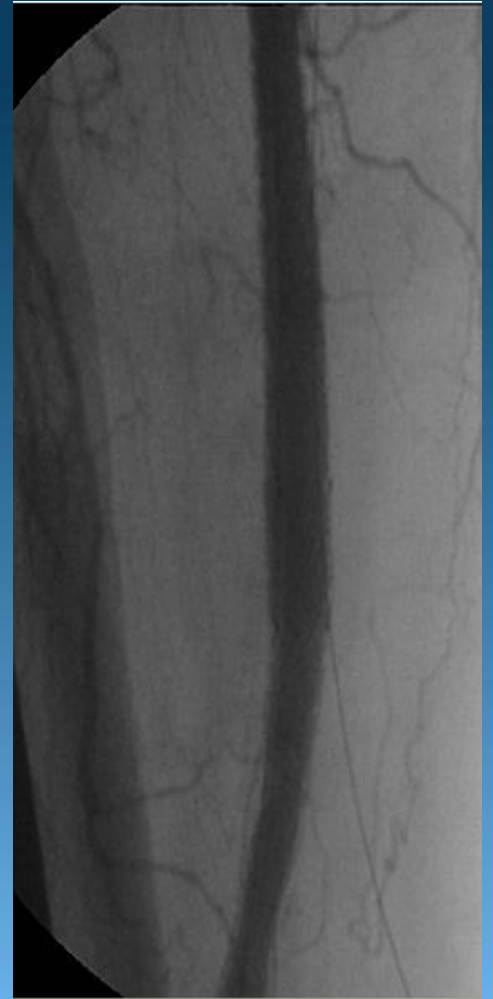
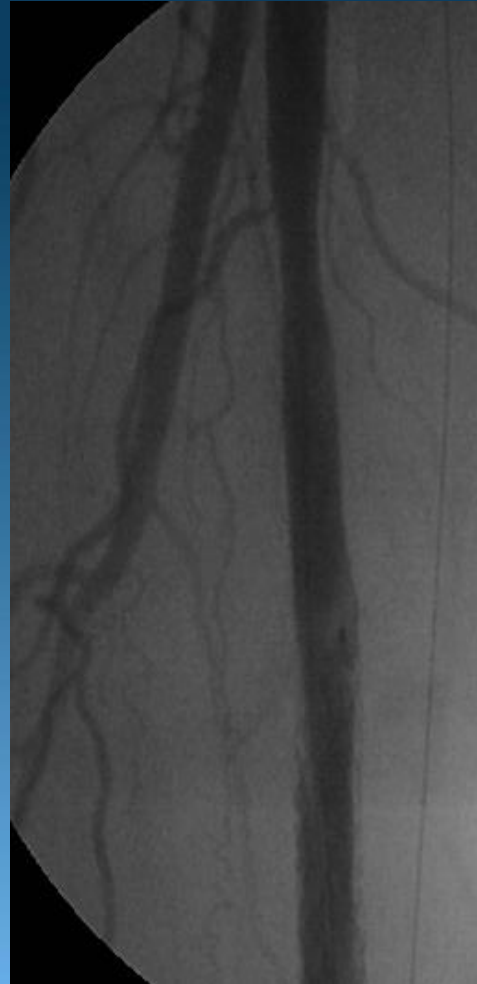


Previo

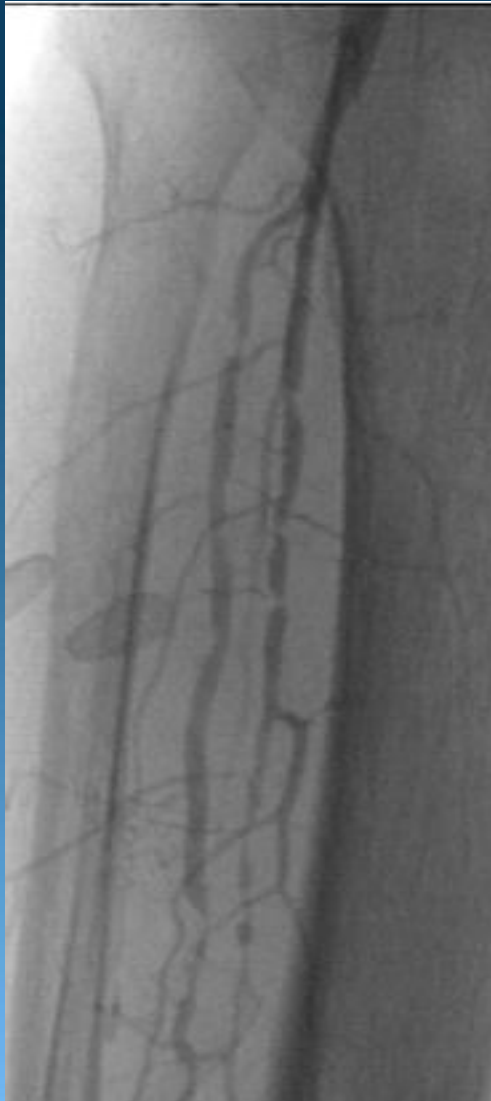


Post

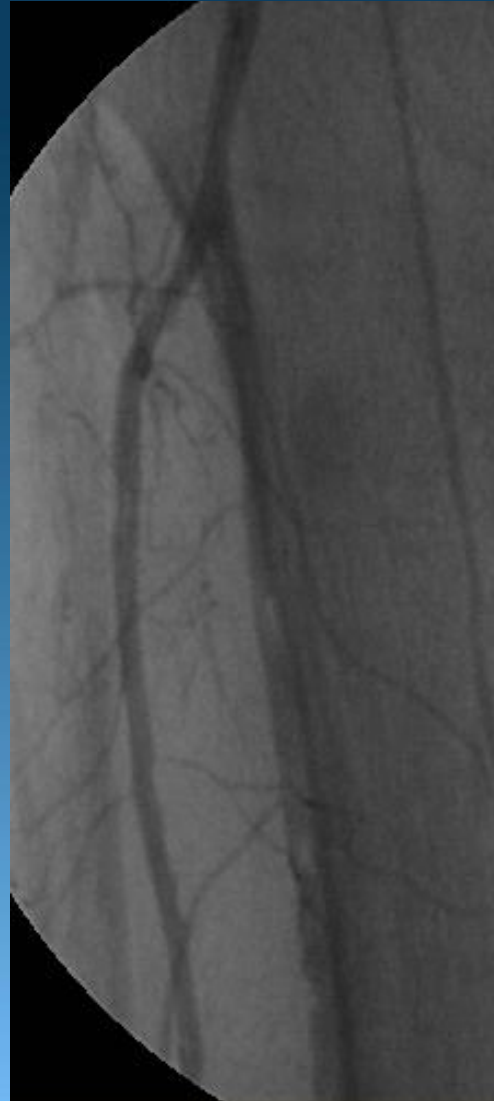




Previo



Post







2ndo Caso

- Paciente de sexo femenino de 66 años de edad.
- Hipertensa.
- Claudicación intermitente a 100 mts.



