

Tratamiento Endovascular del Stroke Isquémico

Ateneo Mensual

**Colegio Argentino de Cardioangiólogos Intervencionistas (CACI)
Delegación Centro**

28 de marzo de 2012 – 19 horas

Servicio de Hemodinamia
Clínica Privada Vélez Sarsfield
Naciones Unidas 984 – Auditorio (3^{er} piso)
Córdoba - Argentina

16:00 hs

- Mujer, de 43 años, que mientras realizaba esfuerzo físico (bicicleta fija en gimnasio), sufre súbitamente un ACV, caracterizado por deterioro del sensorio y hemiplejía FBC derecha.

17:30 hs

- Ingresa a guardia central de la CPVS, traída por ambulancia de servicio de emergencias médicas.
- Paciente soporosa (Glasgow: 13-15), afasia fluente (de comprensión), pupilas isocóricas, hemiplejía FBC derecha, con reflejos indiferentes en dicho territorio.

18:18 hs

R.M.N.: Signo precoz de isquemia.

Hiperintensidad (en Flair) de arteria Carótida Interna Izquierda intrapetrosa.

Doppler Carotideo: Ausencia de flujo de arteria Carótida Interna Izquierda en su origen

D.O.T 3066
Ex: 2011062418104396
TZ FSE Tra
Se: 1818375673
Im: 5V22
Ax: 861.0 (00.0)

A

Clinica Priv Velez Sarsfield
SAMU D'LAURANA
F 51298
Acc:
2011 Jun 24
Img Tm: 18:18:37 56

256 x 256

R

L

ET: 16
TR: 4000.0
TE: 120.0
Head
5.0FW-5.0sp
W:243 L:133

P

DFOV: 30.0 x 30.0cm

D.O.T 3066
Ex: 2011062418104396
Fzad FLAIR Tra
Se: 1814452219
Im: 1822
Ax: 35.7 (00.0)

A

Clinica Priv Velez Sarsfield
SAMU D'LAURANA
F 51298
Acc:
2011 Jun 24
Img Tm: 18:14:45 58

256 x 218

R

L

ET: 12
TR: 6050.0
TE: 33.0
Head
8.0FW-8.0sp
W:182 L:58

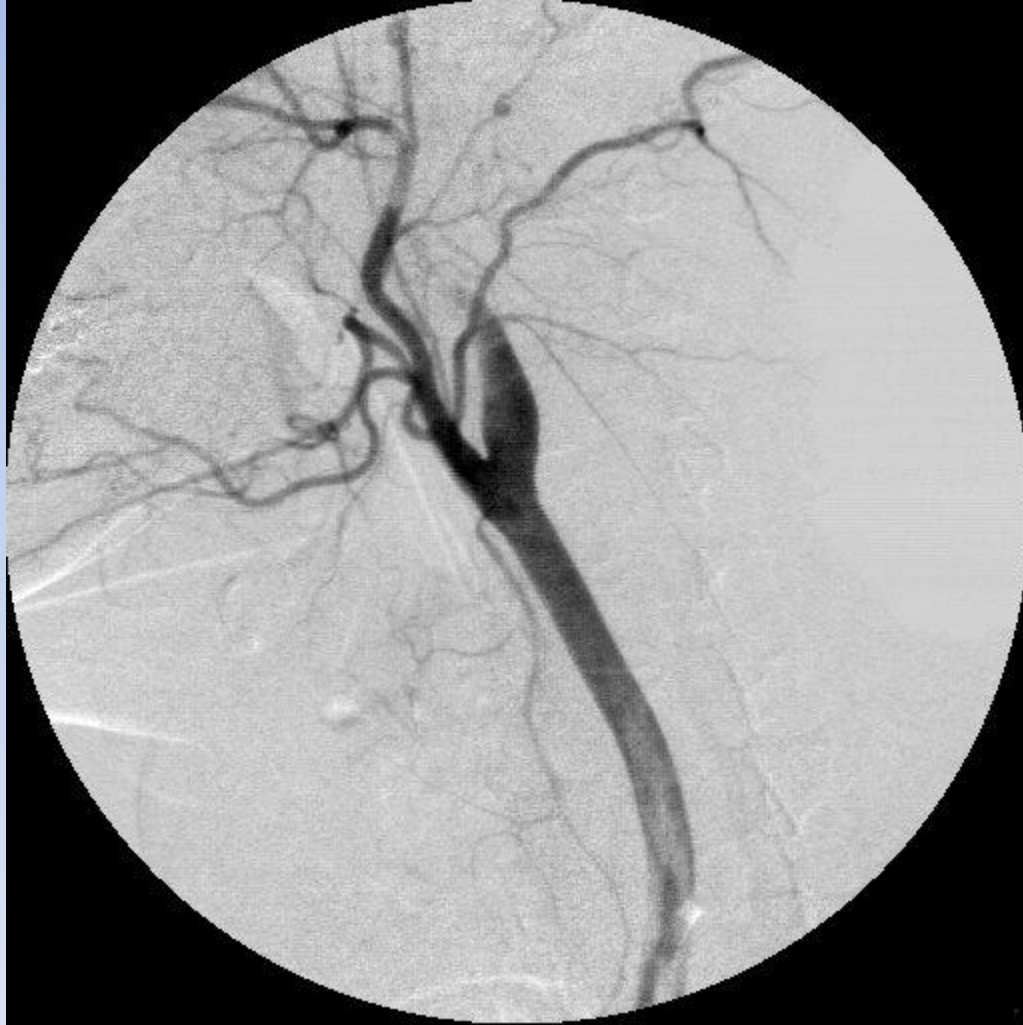P

DFOV: 25.9 x 20.0cm

19 hs

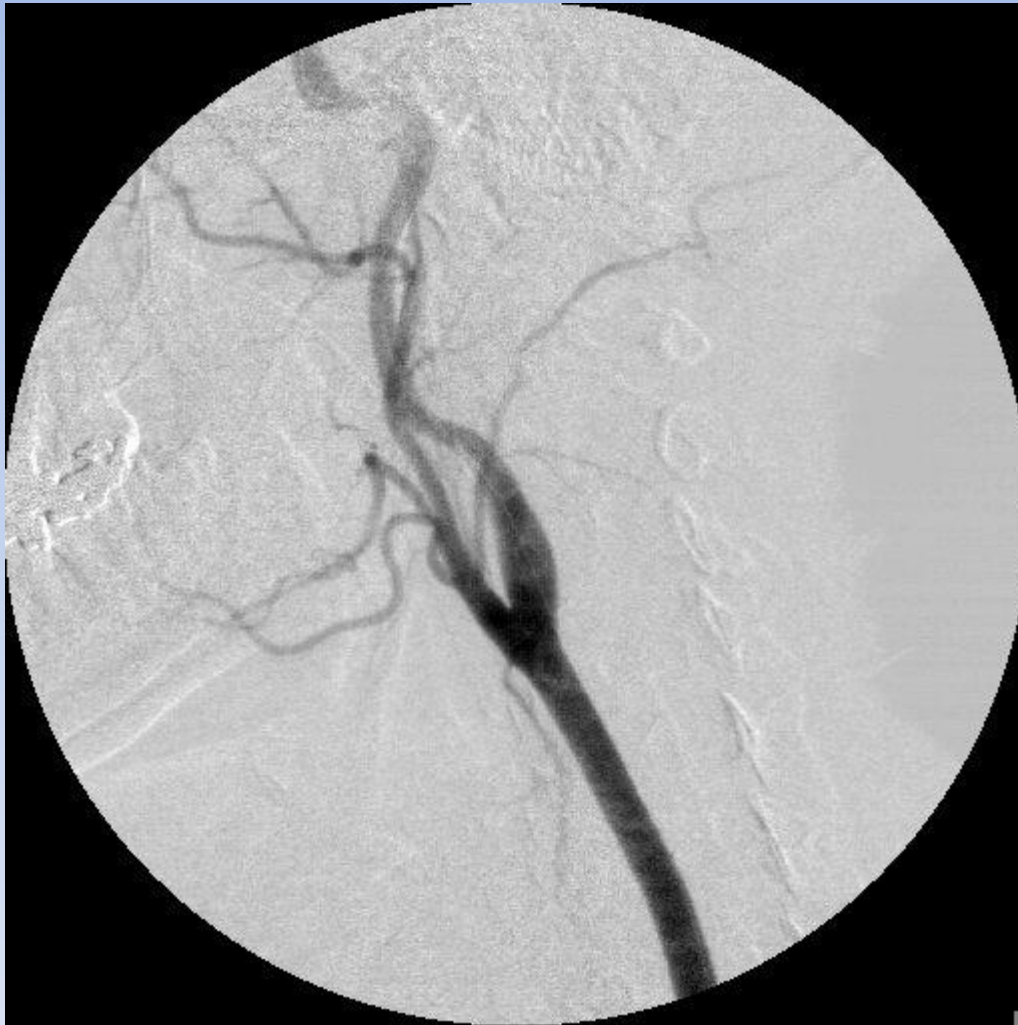- Valoración neurológica con escala de NIHSS de 19.
- Cumple con criterios de inclusión de trombolisis según NINDS Modificado (edad menor de 75 años y ACV de territorio circulación cerebral anterior de menos de 6 hs de evolución).
- No presenta criterios de exclusión.
- Se llama a Servicio de Hemodinamia.

19:40 hs



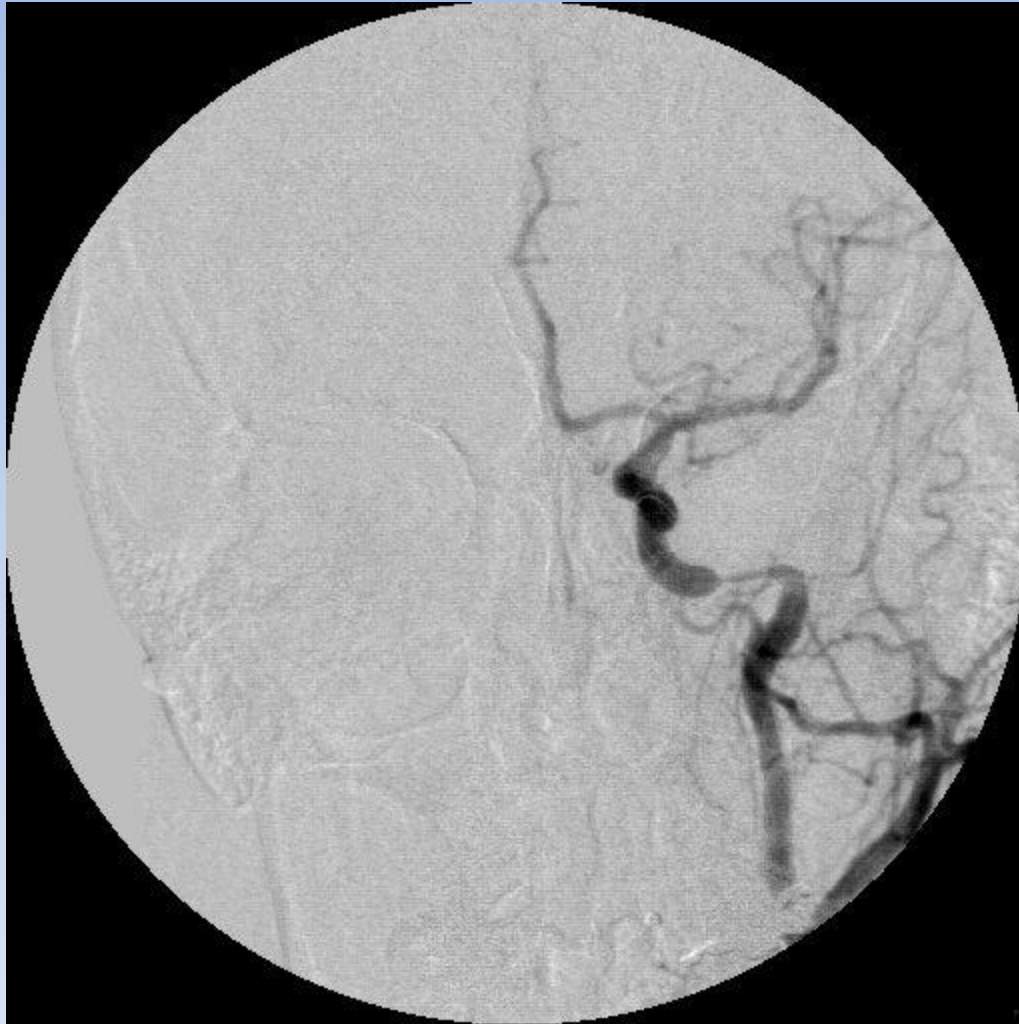Catéter guía J R 3.5 7 F

19:45 hs



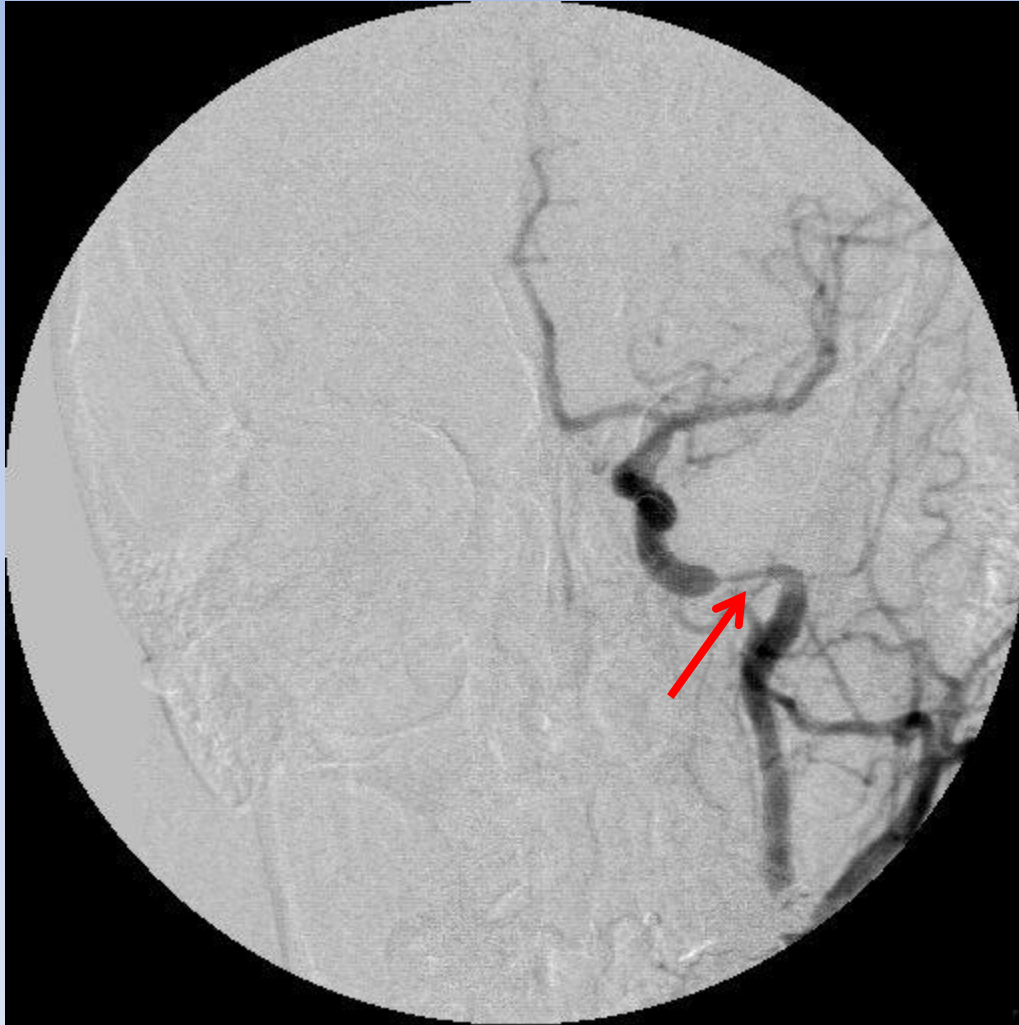
Guía PT 2 0.014"

19:45 hs



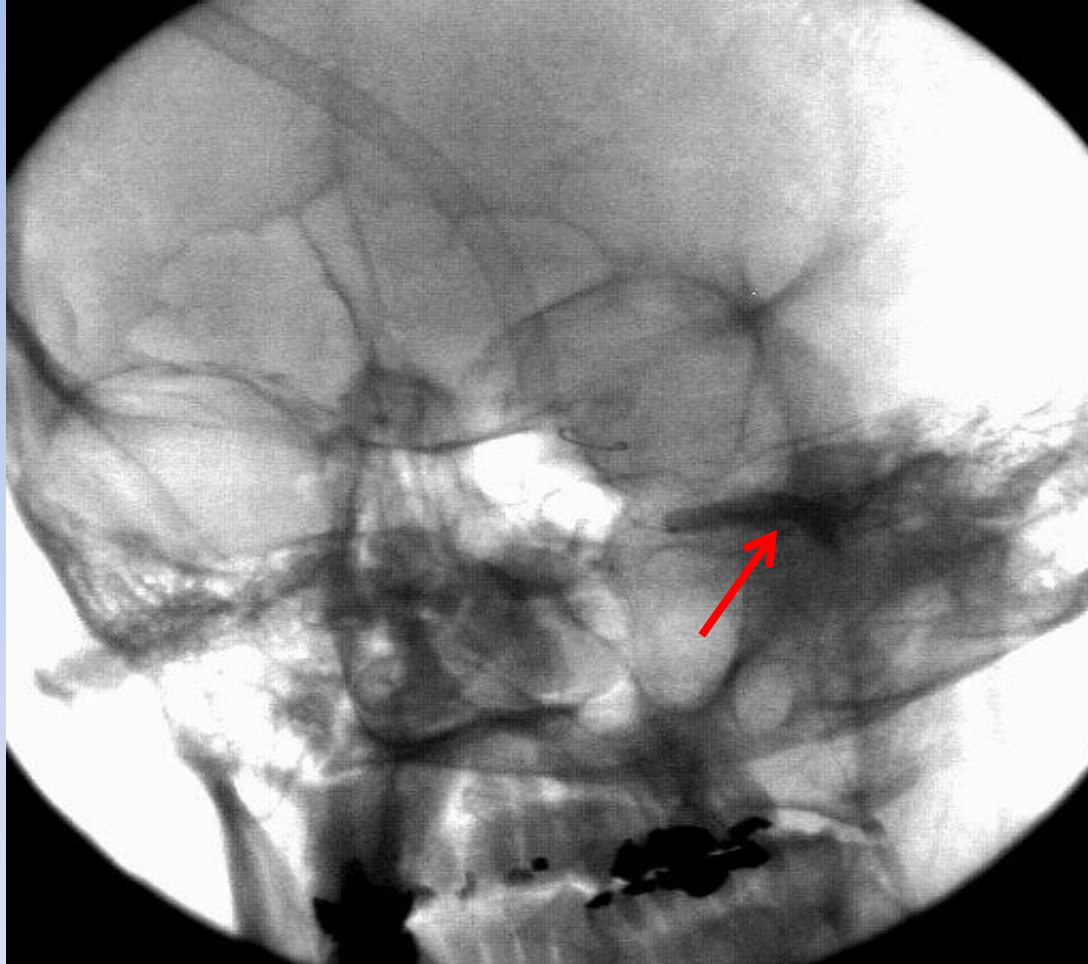
Disección de arteria
Carótida Interna Izquierda
Intra-petrosa C2

19:45 hs



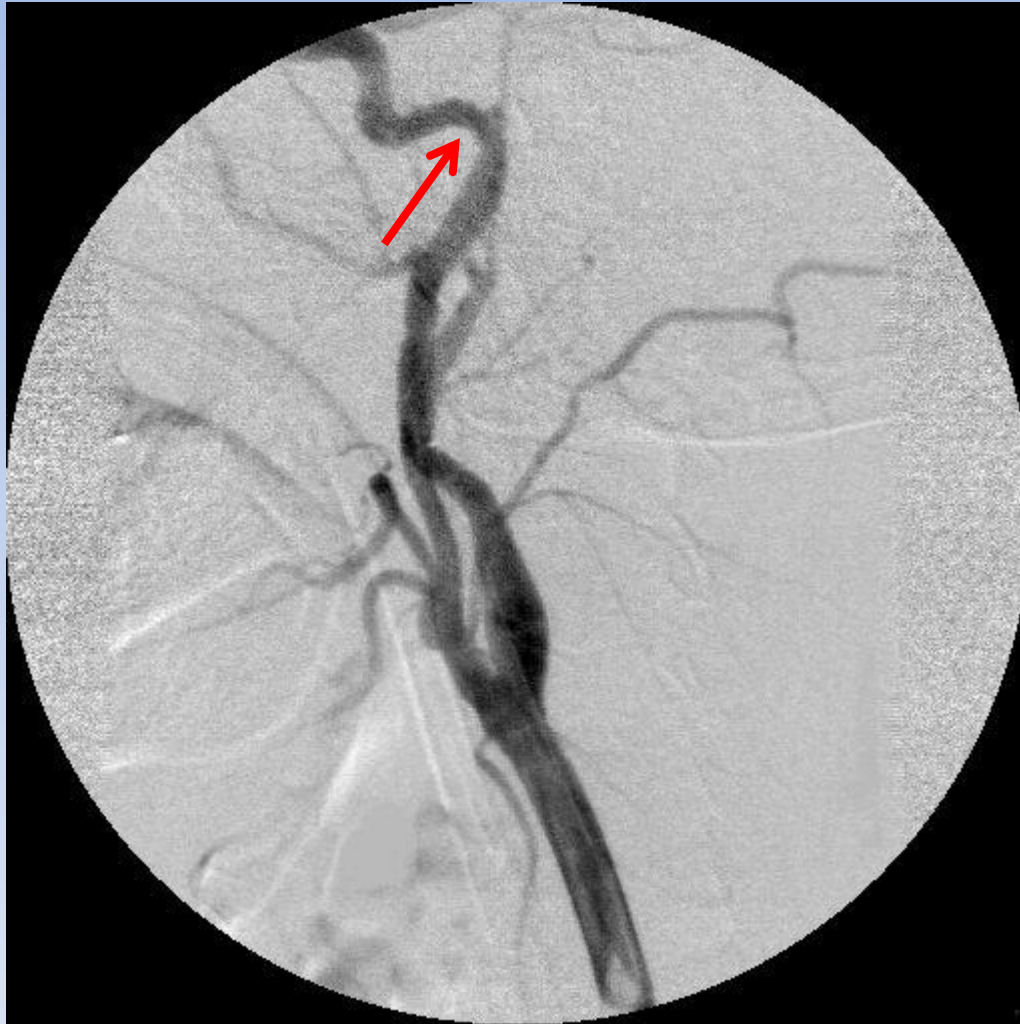Disección de arteria
Carótida Interna Izquierda
Intra-petrosa C2

19:55 hs



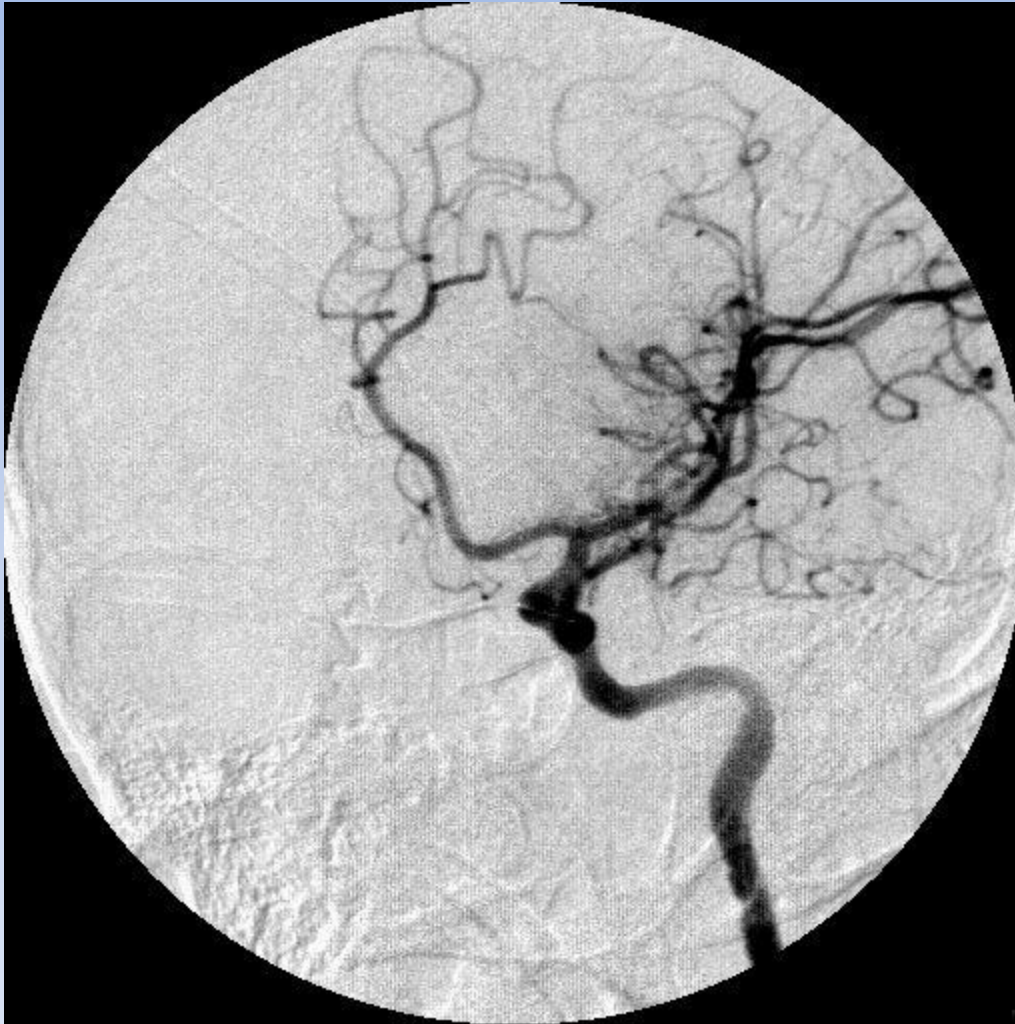
Stent Liberté 4.0 x 20mm

20 hs



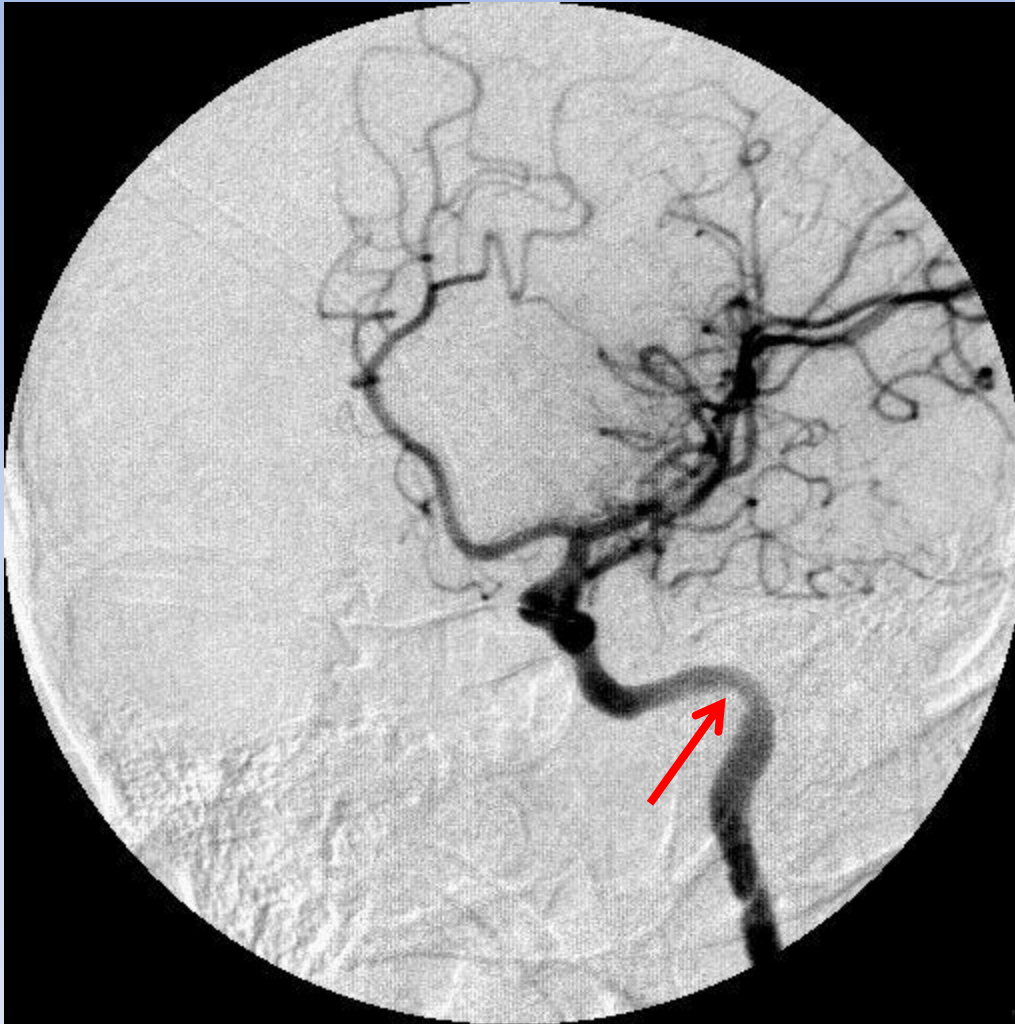
Resultado final

20 hs



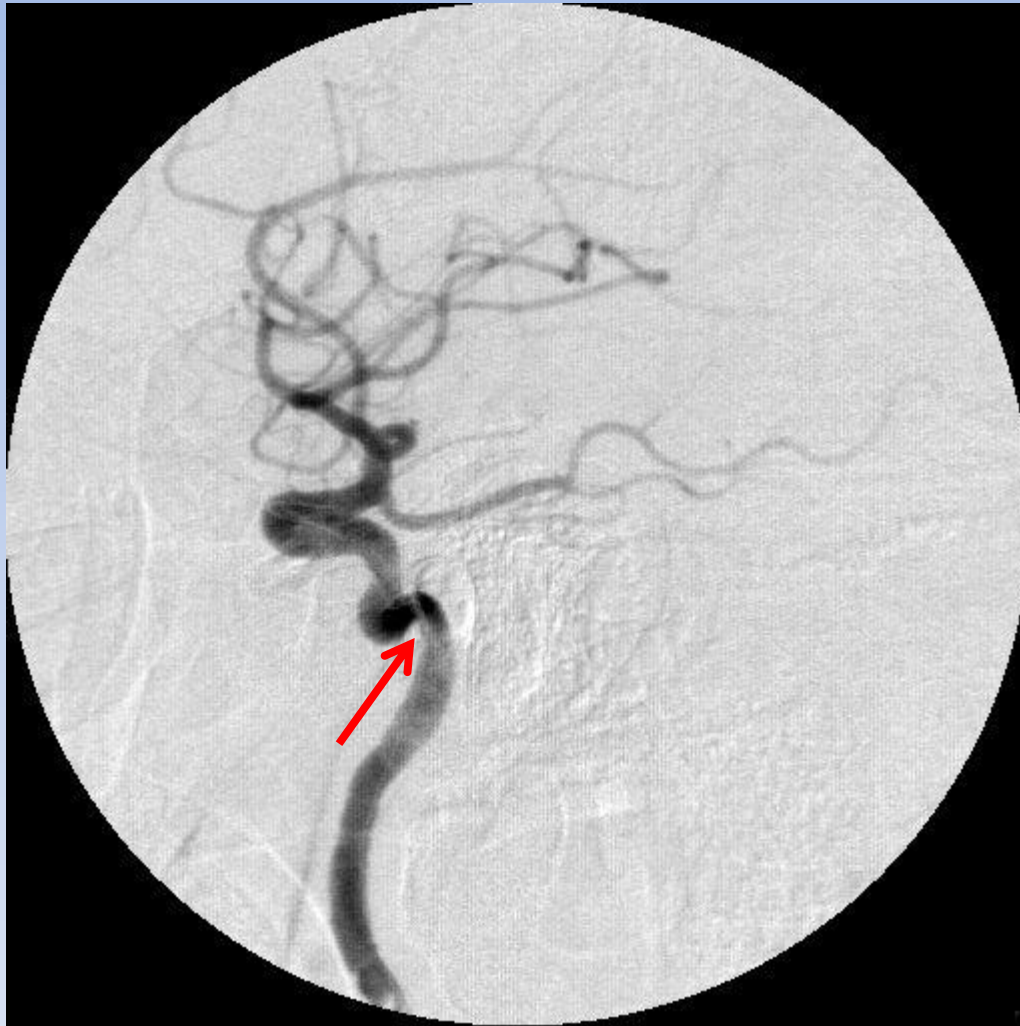
Resultado final

20 hs



Resultado final

20 hs



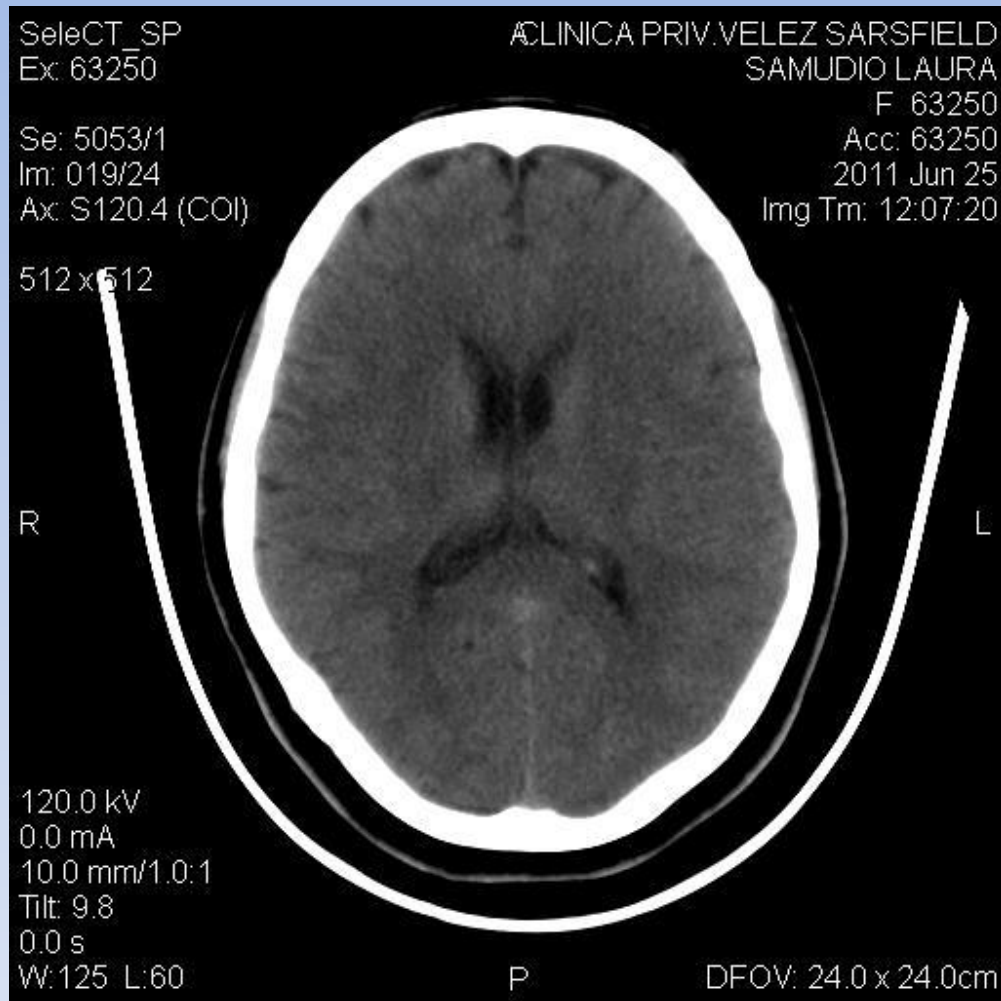
Resultado final

20:30hs

TERAPIA INTENSIVA

- Tratamiento con aspirina 500mg y clopidogrel 300mg por sonda nasogástrica
- Recuperación parcial de foco motor (hemiparesia FBC derecha 3/5) y del lenguaje.

1^{ER} DÍA POST-ANGIOPLASTIA



TAC 24hs: Sin infarto
ni sangrado intracerebral

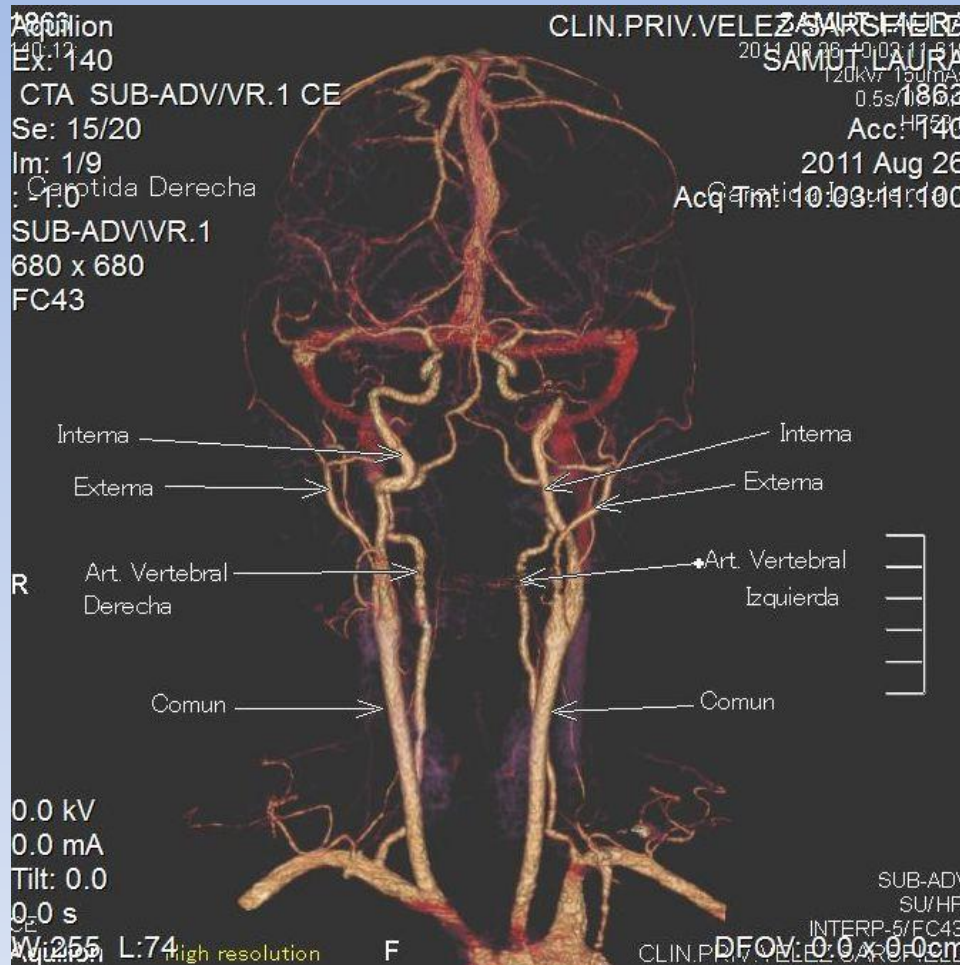
4^{TO} DÍA POST-ANGIOPLASTIA

- Alta Médica con recuperación completa del foco motor y persistencia leve del trastorno del lenguaje (afasia nominal).
- Evaluación neurológica con Escala de NIHSS de 1.
- Evaluación de independencia funcional con Escala de Rankin Modificado de 1.

60 DÍAS POST-ANGIOPLASTIA

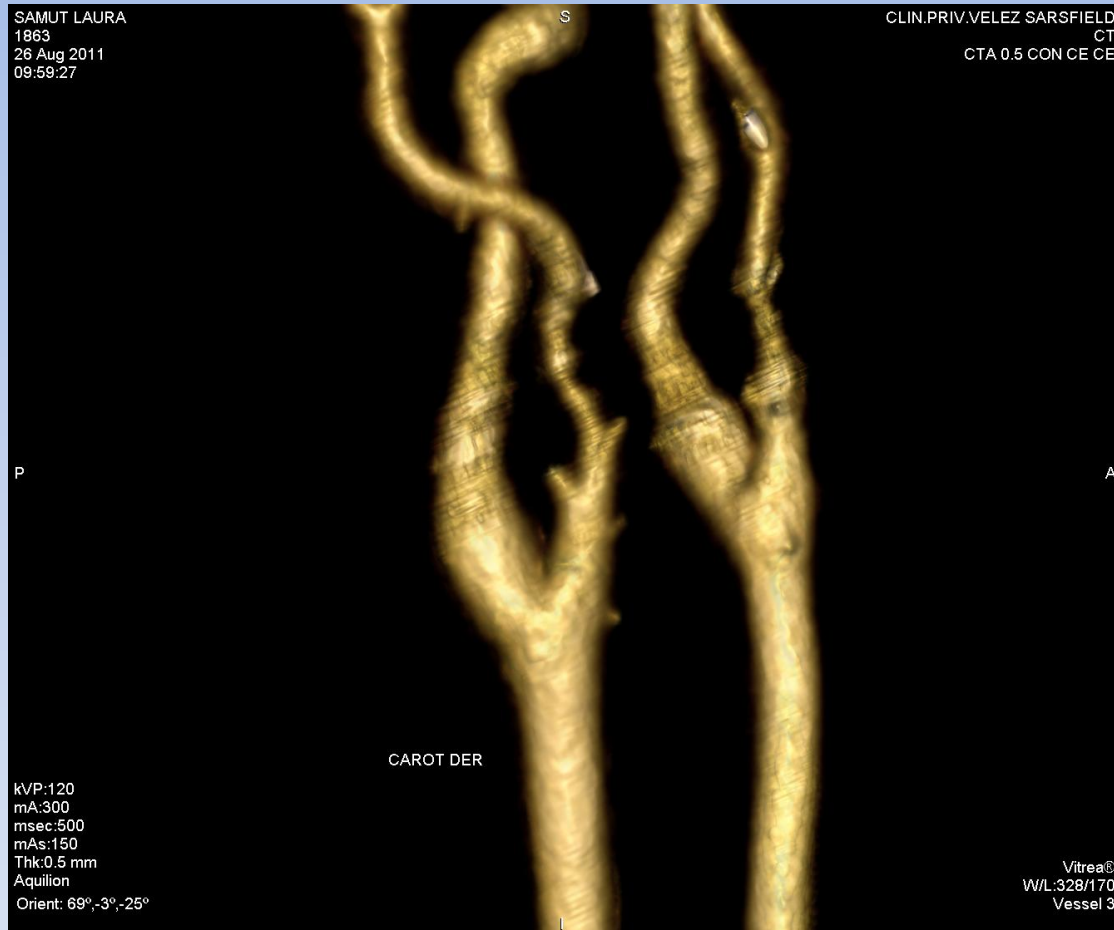Paciente realiza actividad física normal, en tratamiento con fonaudiología, persistiendo leve afasia nominal (dificultad en la lecto-comprensión) en franca mejoría.

60 DÍAS POST-ANGIOPLASTIA



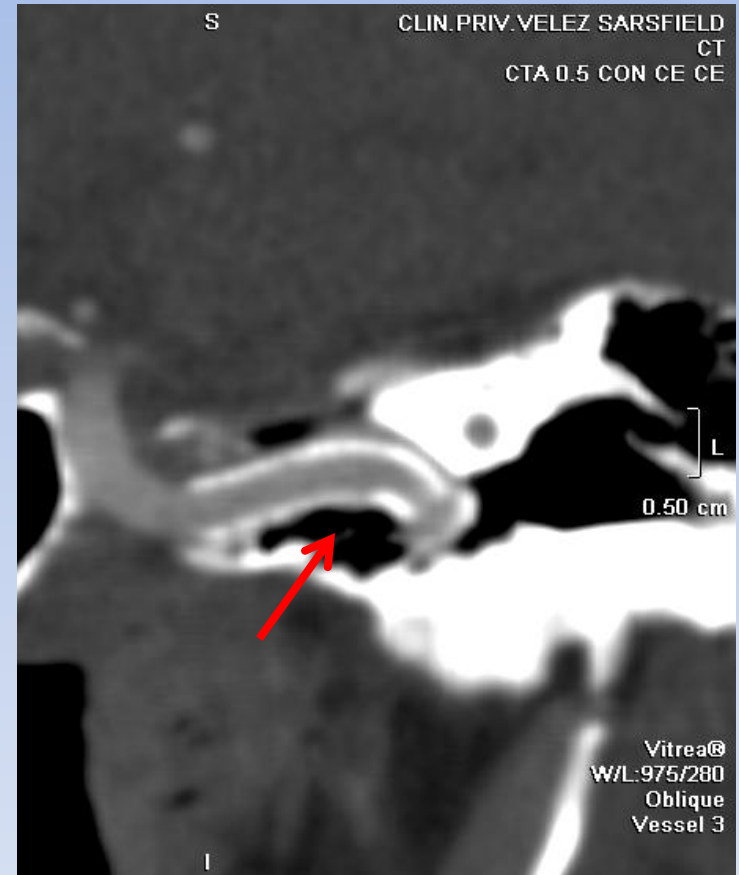
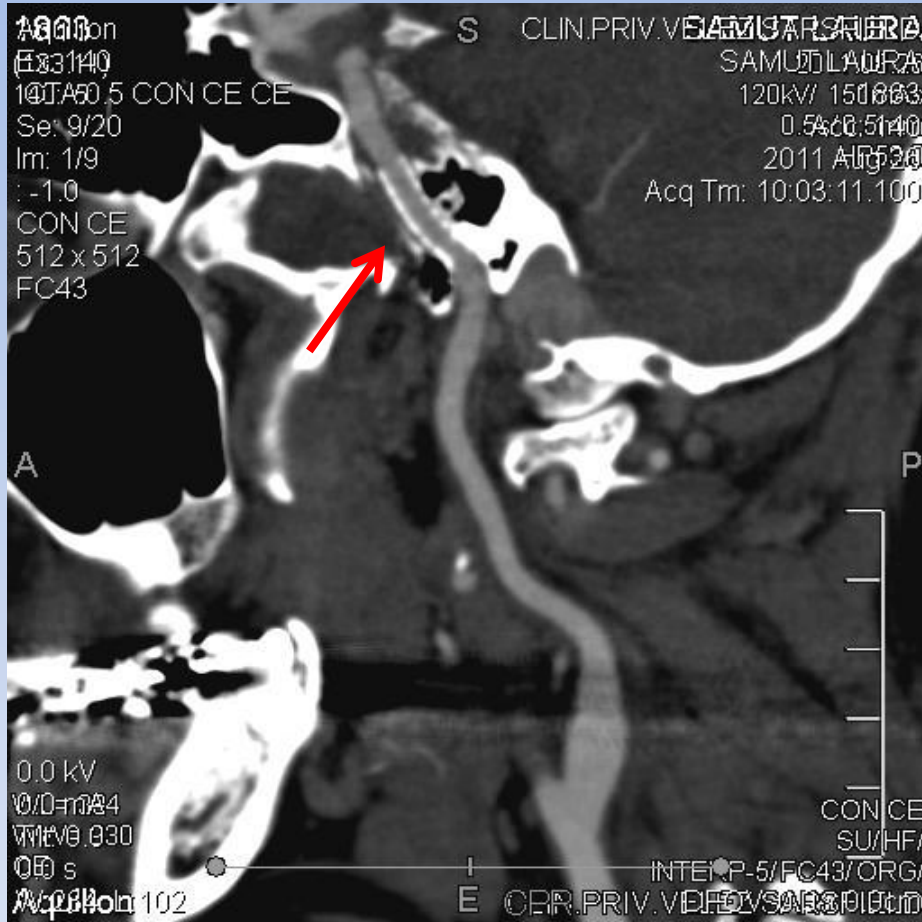TAC CEREBREAL de 64 cortes

60 DÍAS POST-ANGIOPLASTIA



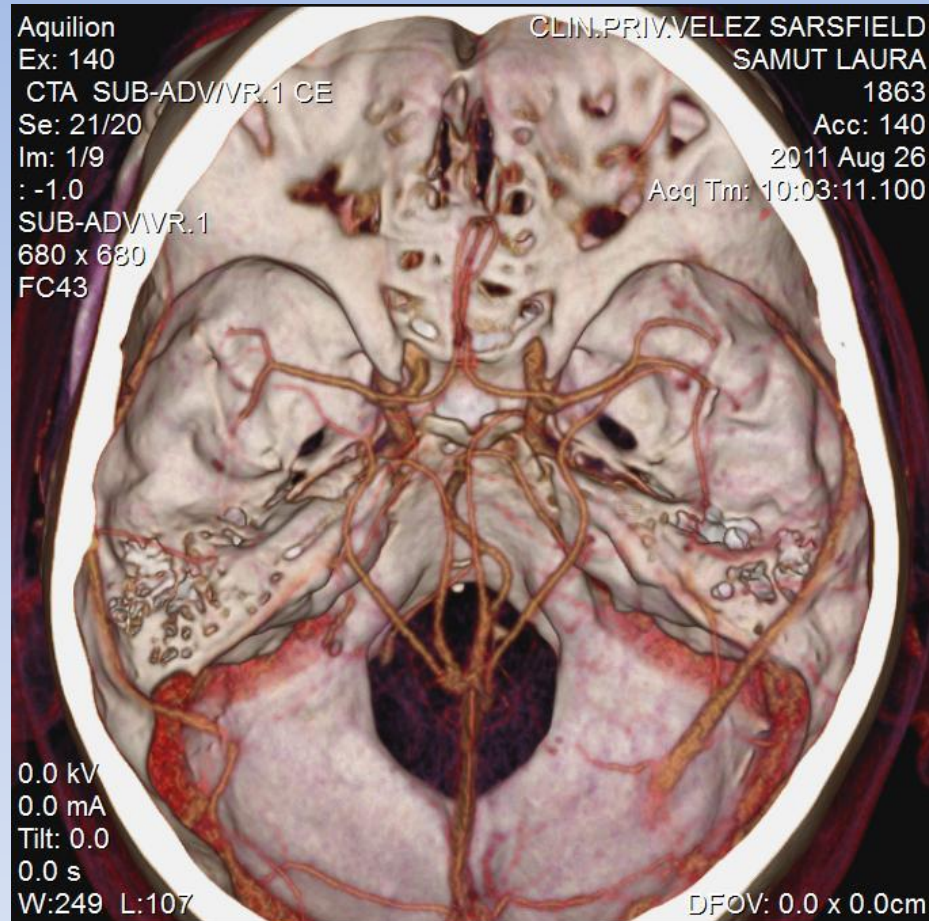
TAC CEREBREAL de 64 cortes

60 DÍAS POST-ANGIOPLASTIA



TAC CEREBREAL de 64 cortes

60 DÍAS POST-ANGIOPLASTIA



TAC CEREBREAL de 64 cortes

GRACIAS